

k edidergi

Kedi Hekimliği Derneği

MART 2025 SAYI: 24



international
cat care

2025 YILI BASIN SPONSORUMUZ

VetUx
L O N D O N

KEDİLERDE SOLUNUM SİSTEMİ HASTALIKLARI

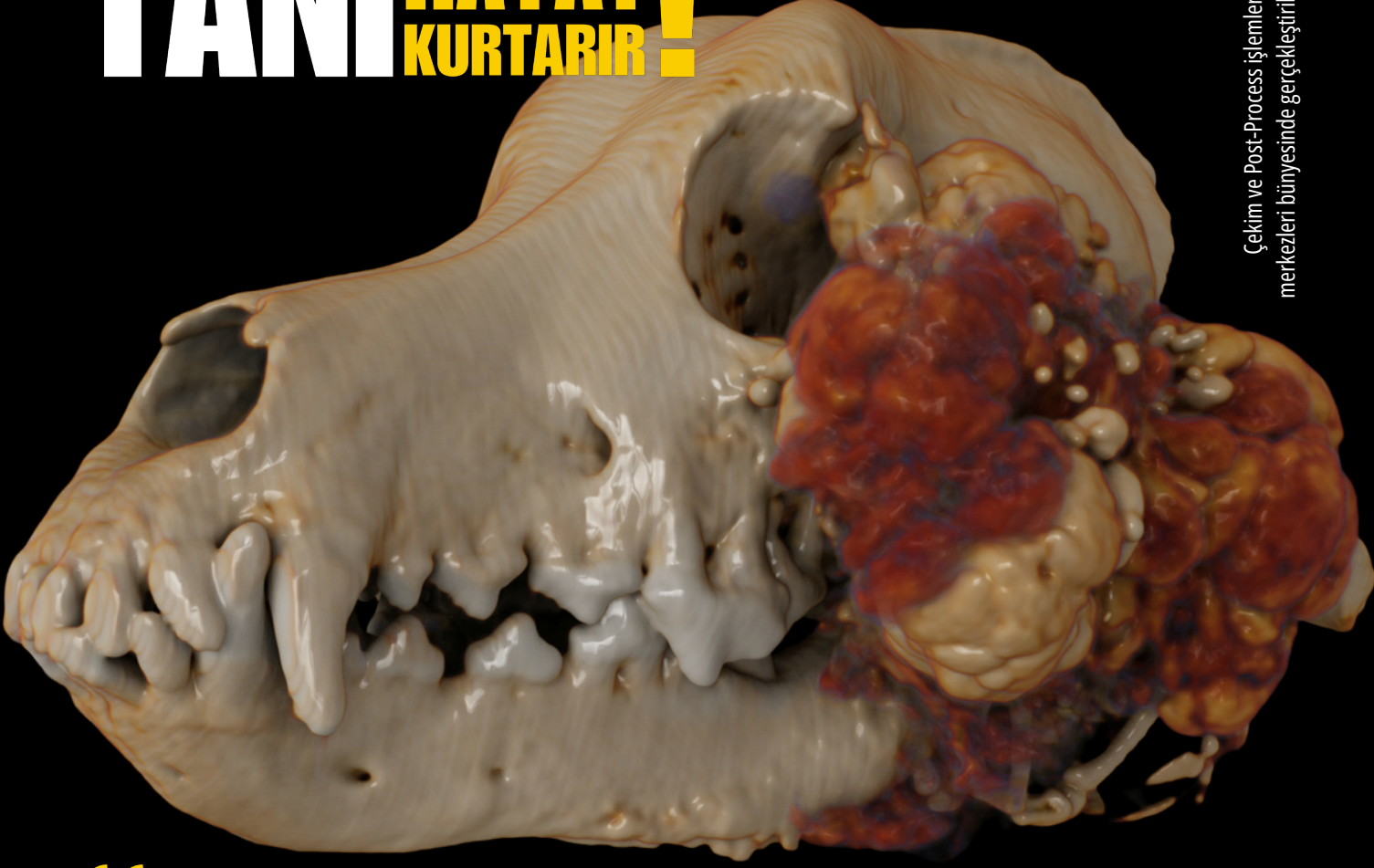VRM VETERİNER
RADYOLOJİ
MERKEZİ

VetNaCare®
From Nature to Our Friends

zoetis

MSD
Hayvan Sağlığı

ERKEN TANI HAYAT! KURTARIR!



Çekim ve Post-Process işlemleri VRM merkezleri bünyesinde gerçekleştirilmiştir.



Veteriner hekimliğinde çığır açan yeniliklere öncülük ediyoruz.

Beşeri radyoloji ve yan dallarının eriştiği noktayı eş zamanlı olarak veteriner hekimlerimizin ve sevimli dostlarımızın hizmetine sunmak için yüksek teknolojiye sahip radyoloji cihaz parkurumuz ve alanında uzmanlaşmış ekibimizle birlikte bilimin, mühendisliğin ve radyolojinin sınırlarını zorlayarak var gücümüzle çalışıyoruz.

VRM ATAŞEHİR (Genel Müdürlük)

İçerenköy Mahallesi Mezarlık Sokak
No:2/2 Ataşehir / İSTANBUL
0216 606 2 876 info@vrm.com.tr

VRM İZMİR

MyFest Sitesi Kazımdirik Mahallesi, 367.
Sokak No:3-5F Bornova/İzmir
0232 332 3 876 izmir@vrm.com.tr

VRM AVCILAR

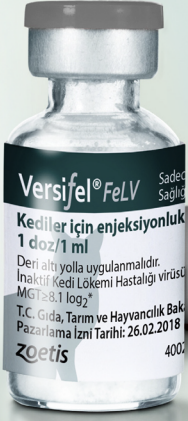İÜ-Cerrahpaşa Veteriner Fakültesi Hayvan
Hastanesi Radyoloji ABD. Avcılar / İSTANBUL
0549 606 2 877 fakulte@vrm.com.tr

VRM ANKARA

Wings Ankara Plaza M. Akif Ersoy Mah.
A Blok No:106 Y.Mahalle/ANKARA
0312 911 3 876 ankara@vrm.com.tr

ONA BİR HAYAT DAHA VER

Kediler için Lösemi Aşısı



Versifel® FeLV

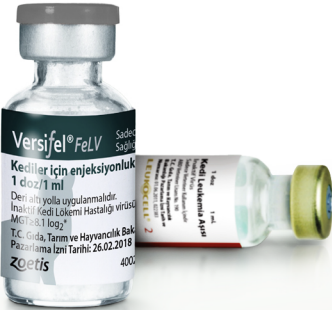

NEDEN FeLV AŞILAMASI?

FeLV ölümcül bir hastalıktır:

Persiste viremi görülen kedilerin %80'i, 1.5 ila 3 yıl arasında hayatını kaybetmektedir.¹

Versifel® FeLV



YÜKSEK ETKİLİLİK:

Versifel FeLV, persiste viremiye karşı rekombinant Canarypox Virus FeLV aşısına kıyasla 4 kat daha etkili koruma sağlar.²

UZUN SÜRELİ ETKİ:

İlk aşılamadan bir yıl sonra yapılan tekrar aşılama ile 3 yıla kadar uzun süreli koruma sağlayabilen kedi lösemi aşısıdır.^{3,4}

UYGULAMA KOLAYLIĞI:

Versifel FeLV + Felocell CVR aşıları aynı enjektörde tek seferde uygulanabilir.³



Detaylı bilgi için
QR kodu okutabilirsiniz

Referanslar:

- 1- Lutz H. et al. (2009). *Journal of Feline Medicine and Surgery*, 11, 566-567.
- 2-Stuke K. et al. (2014). *Vaccine*, 32, 2599-2603.
- 3-Versifel FeLV Ürün Prospektüsü
- 4-Rekombinant Canarypox Virus FeLV Aşısı Ürün Prospektüsü

zoetis

**VETERİNER HEKİMLERE
YÖNELİK BİR DERGİDİR.**

Yıl: 2025

Sayı: 24

Mart 2025 Sayısı

Yayın sıklığı: 3 ayda 1

Yayın Türü: Süreli

Redaktörlükler: Helin

Aslan, Cemile Ebru Aras

Takvim İllüstratörü:

İrem Deniz Türk

Yayın Dili: Türkçe

Sahibi: Doç. Dr.

Mustafa Aktaş

Editör: Selcen Özden Aktaş

Logo İllüstrasyon Tasarım:

Elif Çatlıoğlu, Handan

Savaş

İletişim:

<http://khedi.org>

info@khedi.org

SPONSORLARIMIZ:

VetUx
LONDON

JRM VETERİNER
RADYOLOJİ
MERKEZİ

VetNaCare®
From Nature to Our Friends

MSD
Hayvan Sağlığı

zoetis

**TASARIMCI
VETERİNER HEKİM
DİDEM ALGAN**



E

EDİTÖRDEN

1

**EDİTÖRDEN
HABERLER**

2

KARA KEDİ İNANCI
VETERİNER FAKÜLTESİ ÖĞR.
YAREN AYBÜKE ARIOĞLU

4

KHEDİ TEKNİK:
FAVORİ HAYVANLARIMIZI NASIL
EVCİLLEŞTİRDİK ?
KEDİLERİN TARİH VE İNSAN
EVRİMİNDEKİ
YERİNİ ANLAMAK
VETERİNER TEKNİKERİ
ELİF NUR ÇAKMAK

6

**LORA ABLANIN
KÖŞESİ**
DOÇ. DR.
LORA KOENHEMSİ

8

MSD ADVERTORIAL

10

BİLİMSEL:
KEDİLERDE KARDİYOJENİK
PULMONER ÖDEM
VETERİNER HEKİM
ALİ ÖZĞÜL

13

**KEDİLERDE BAKTERİYEL
SOLUNUM YOLU
ENFEKSİYONLARI**
VETERİNER FAKÜLTESİ ÖĞR.
DİLARA SİMAY BAŞTUĞ

15

**KEDİLERDE
ASTİM (ALERJİK
BRONŞİTİS)**
VETERİNER HEKİM
FERHAT ÜSTÜN

17

**NAZOFARENGEAL
POLİPLER**
VETERİNER HEKİM
GİZEM ÖZEKMEK

20

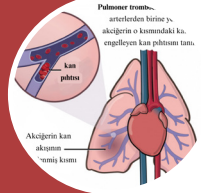
**KEDİLERDE
ATELEKTAZİ**
VETERİNER HEKİM
BİLNUR DEFNE BALCI

24

26

KEDİLERDE PULMONER TROMBOEMBOLİZM

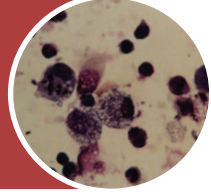
VETERİNER FAKÜLTESİ ÖĞR.
İREM DENİZ TÜRK



29

EVCİL HAYVANLARIN EV ORTAMINDA SİGARA DUMANINA MARUZİYETİ

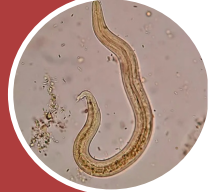VETERİNER FAKÜLTESİ ÖĞR.
İREM GEDİKLİ



32

KEDİLERDE SOLUNUM YOLU NEMATODLARI

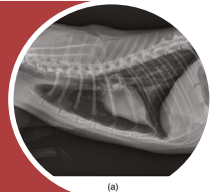
VETERİNER HEKİM
KELVİ SHEHU



34

KEDİLERDE PNÖMOTORAKS

VETERİNER HEKİM
OLCAY YÖNTEM



36

FELINE RHINOTRACHEİTİS VİRUS

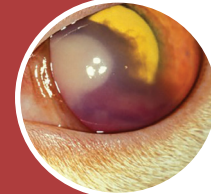
VETERİNER HEKİM
SEYRAN YILDIZ



38

KEDİLERDE BLASTOMİKOZ

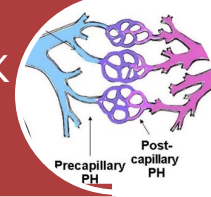
VETERİNER FAKÜLTESİ ÖĞR.
YAVUZ ALPEREN YILMAZ



40

KEDİLERDE PULMONER HİPERTANSİYONA KLİNİK YAKLAŞIM

VETERİNER HEKİM
DİDEM ALGAN



42

KEDİLERDE SOLUNUM SİSTEMİ PROBLEMLERİNDE GELENEKSEL ÇİN VETERİNER TIBBI VE AKUPUNKTUR

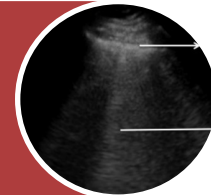
DOÇ.DR. E. GÜÇLÜ GÜLANBER



45

KEDİLERİN TORAKS ULTRASONOGRAFİSİNE BAKIŞ

DOÇ. DR.
LORA KOENHEMSİ



47

PERFORMANS' TA KHEDİ





EDİTÖRDEN

Veteriner Hekim Selcen Özden Aktaş

Merhaba sevgili Khedi Dergi okurları, geçtiğimiz yılın son sayısı olan PisikoCat'i sizlerle basılı olarak buluşturmanın heyecanını kongremizde yaşamıştık. Kongremizin adını taşıyan basılı dergimiz, tıpkı kongremiz gibi oldukça rağbet gördü. Bizi takip eden tüm katılımcılarımıza ve okuyucularımıza teşekkür ederiz. Türkiye'de kedilerde psikoloji konusunu ele alan ilk kongreye, PisikoCat'e göz atmak için Editörden Haberler bölümümüzü inceleyebilirsiniz!

2024 yılını geride bırakırken 2025 yılının ilk sayısı ile karşınızdayız. Solunum sistemi hastalıklarını ele aldığımız bu sayımızda; enfeksiyöz hastalıklardan alerjik bronşite varan geniş bir yelpazede konularımızı sizler için derledik. Sıklıkla karşılaşılabildiğimiz solunum sistemi hastalıklarının yanı sıra, solunum sistemine farklı bir pencereden bakmak isterseniz değerli hocamız Doç. Dr. Güçlü Gülanber'in akupunktur hakkındaki yazısını kaçırmamanızı tavsiye ederiz. Görüntüleme hakkında kendinizi geliştirmek için ise mutlaka Doç. Dr. Lora Koenhemi'nin solunum sistemi ultrasonografisi hakkındaki derlemeyi okumanızı öneririz.

Başka hangi konular olduğunu merak ediyorsanız sayfaları çevirin ve yazarlarımızın sizler için hazırladığı içerikleri okumaya başlayın!

Ayrıca bilimsel köşemizin yanında kültürel yazılarımızı da kaçırmamanızı tavsiye ederiz. Kültürel yazılarımızda sizleri neler mi bekliyor? Khedi Teknik Bülten'imize katılan yazarımız Veteriner Teknikeri Elif Nur Çakmak'ın kedilerin evcilleştirilme süreçleri ile ilgili kaleme aldığı yazı ile Veteriner Hekim Yaren Aybüke Arioğlu'nun kara kedi inançları hakkında derlediği yazılar oldukça ilginizi çekebilir.

Dergimizin tüm sayılarına ayrıca khedi.org web sitemizden ulaşabileceğinizi hatırlatmak isteriz.

2025 yılı boyunca sizlere basılı olarak ulaşabilecek olmamızı sağlayan basım sponsorumuz Vetux London'a derneğimize ve dergimize verdiği bu değerli destek için teşekkür ederiz.

Dergimize desteklerini sunan sponsorlarımız; MSD Türkiye'ye, Veteriner Radyoloji Merkezi VRM'ye, VetNaCare ailesine ve Zoetis Hayvan Sağlığı'na ayrıca teşekkür ederiz.

Bir sonraki sayımızda görüşmek üzere!

EDİTÖRDEN HABERLER

KHEDİ 2024 - PisikoCat

21 – 22 Kasım 2024'te İstanbul Selectum Ataşehir'de Kedi Hekimliği Derneği (KHEDİ) tarafından düzenlenen PisikoCat kongresi; veteriner hekimlikte “sadece psikoloji hakkında konuşulan ilk kongre” olması nedeniyle oldukça büyük ilgi topladı.

KHEDİ, tür spesifik bir dernek olmaya karar vererek göstermiş olduğu cesaretiyle dünyada henüz temelleri oluşturulan bu spesifik konuyu Türkiye gündemine taşıyarak cesaretini bu kez yeni bir perspektif ile göstermiş oldu. Özellikle genç veteriner hekimlerin ilgisini çeken kongrede, salonlar bilimi takip eden KHEDİ üyeleriyle doluydu.

Bu yılki oturumda da daha önce hiç sunum yapmamış olan genç veteriner hekimler sunumlarını gerçekleştirdi ve kongre, Prof. Dr. Tuncaç Altuğ'u anarak başladı. Türkiye'den katılan birçok değerli akademisyen konuşmacı; kedilerin davranış fizyolojisinden, epilepsiye kadar geniş bir yelpazede katılımcılara bilgilerini aktardı. Dünyada davranış hakkında birçok uluslararası yayını olan ve sunumu ile herkesi etkileyen Gonçalo Da Graça Parreira kedileri tanıdığımızı sandığımız birçok yanılсамayacağı adeta gözler önüne serdi.

Tek Sağlık kapsamında gerçekleştirilen “Humili Oturum”da kedinin psikolojisini bir bütün olarak nasıl ele alabileceğimiz, davranış biliminde hastalıkların yeri ve kedilerin insanlara nasıl iyi geldiği anlatıldı. Kedi davranışı uzmanı Lucy Hoile, kedileri daha yakından tanımamızı sağlarken veteriner hekimler kongre boyunca birbirleriyle etkileşimde bulundu. MSD Hayvan Sağlığı'nın ve Royal Canin'in uydu sempozyumları katılımcılar tarafından büyük ilgi duyulan iki oturum oldu. “Her yıl daha iyiye, hep bilimle...” algısını oluşturan KHEDİ 2025 yılında, ayrılmaz bir bütün olan lokomotor sistemi yani iskelet ve sinir sistemini bir arada işleyeceği CATWALK lansmanını da PisikoCat'te duyurdu.

2025 yılında gerçekleşecek olan CatWalk kongresinin ayrıntıları için bizi takip etmeye devam edin!



5. ULUSLARARASI
KEDİ HEKİMLİĞİ DERNEĞİ KONGRESİ

CATWALK

LOKOMOTOR SİSTEM HASTALIKLARI



KHEDİ ATÖLYELERİ

SOLAKLAR İÇİN EKOKARDİYOGRAFI EĞİTİMİ DÜZENLENDİ

2025 yılında ve sonrasında düzenlenecek olan tüm eğitim seminerleri ve workshoplar için veteriner hekimlere, veteriner hekim adaylarına, teknikerlere ve teknisyenlere etkin bir şekilde ulaşmayı hedefleyen derneğimiz Khedi Atölyeleri'ni kurdu. Dernek yönetim kurulumuz "Neden Khedi Atölyeleri?" sorusuna şöyle cevap veriyor:

"Kedi Hekimliği Derneği olarak amacımız, öncelikle pratisyen veteriner hekimlerin klinik ortamında gerek duyabileceği bilgi ve deneyimleri kendilerine aktarabilmektir. Dileğimiz; bu bilgi ve deneyimleri seminer ve atölyeler (workshoplar) ile pekiştirmek ve kedi hekimliğindeki güncel bilgileri meslektaşlarımız, veteriner fakültesi öğrencilerimiz ve tekniker/teknisyenlerimiz ile paylaşmaktır."

Sizler de derneğimizin düzenlediği eğitimleri takip etmek ve eğitimlere kayıt yaptırmak için Khedi Atölyeleri web sitemizi (khediatolyeleri.com) ziyaret edebilirsiniz!



KHEDİATÖLYELERİ



Khedi Atölyeleri eğitim serileri "Solaklar için Ekokardiyografi" ile başladı. Mesleğimizde dokunulmayan noktalara değinen ve her meslektaşımıza ulaşmayı hedefleyen derneğimiz, 2025 yılının ilk eğitimini "Solaklar için Ekokardiyografi" olarak belirledi. İVHO Akademi'de gerçekleştirilen eğitimde eğitmenimiz değerli hocamız Dr. Onur İskefli'ydi.

TEMEL ANESTEZİYOLOJİ VE HASTA YÖNETİMİ SEMİNERİ DÜZENLENDİ

Khedi Atölyeleri'nin ikinci eğitimi olan Temel Anesteziyoloji ve Hasta Yönetimi 23 Şubat Pazar günü İVHO Akademi'de Dr. Burcu Ezgi Eregar'ın sunumuyla gerçekleştirildi. Veteriner Anesteziyoloji konusunda en güncel bilgilerin paylaşıldığı eğitime ilgi oldukça yüksekti. Katılımcıların interaktif etkileşimlerle desteklediği sunumda derneğimizin genç üyeleri veteriner fakültesi öğrencileri Genç Khediler de görev alarak seminerin gerçekleştirilmesine destek oldular.



KARA KEDI İNANCI

Kara kediler, tarih boyunca farklı kültürlerde mistik bir sembol olarak yer almış ve çeşitli batıl inançların odağı olmuştur. İnsanların bu canlılarla ilgili geliştirdiği inanışlar, dönemin toplumsal korkularını ve hayal güçlerini yansıtır. Kara kediler, kendilerini hem korku hem de hayranlıkla çevreleyen bu zengin inanç dünyasında tarih boyunca hep dikkat çeken canlılar olmuşlardır.

Kara kedilerle ilgili inanışlar kültürden kültüre farklılık gösterir. Bazı toplumlarda uğursuzlukla, bazılarında ise şans ve koruyuculuk ile ilişkilendirilir.

Ortaçağ Avrupası

Kara kediler, cadılarla ilişkilendirilmiş ve şeytani varlıklar olarak görülmüştür.

Bir kara kedinin yolunuza çıkmasının kötü şans, hastalık ve ölüm getireceğine inanılmıştır.

Kara kedilere sahip olanların büyücü olduğu düşünülmüştür.

İstanbul Üniversitesi-Cerrahpaşa (İÜC) Veteriner Fakültesi Veteriner Hekimliği Tarihi Anabilim Dalı Başkanı Dr. Öğretim Üyesi Altan Armutak'ın Anadolu Ajansı'na verdiği bilgiye göre kedilerin gözlerinde bulunan "tapetum lucidum" adlı katmanın bu inanışta rolü büyüktür. Çünkü gece görmeye yarayan bu katman, kedilerin gözlerini parlak göstermektedir. Gece olduğunda siyah renkleri nedeniyle vücudu görülemeyen kara kedilerin yalnızca parlayan gözlerinin görülmesi insanları korkutmuştur.


13 Haziran 1233 günü Katolik dünyasının Papası IX. Gregory, yayınladığı bir fetva ile kara kedileri şeytanla ilişkilendirerek öldürülmeleri gerektiğini bildirmiştir.

Eski Mısır

Kara kediler kutsal kabul edilmiş ve tanrıça Bastet'in sembolü olarak görülmüştür.

Kara kedilere zarar vermek ve onları öldürmek büyük bir suç sayılmıştır.

Aynı zamanda evi kötü ruhlardan koruduğuna inanılmıştır.



Japonya

Bekar kadınlar için iyi şansın ve doğru bir eşin habercisi olarak kabul edilmiştir. Evde kara kedi bulundurmanın da zenginlik ve refah getirdiğine inanılmaktadır.

İngiltere

Kara kedilerin, evlere mutluluk ve refah getireceğine inanılır.

Aynı zamanda İngiliz denizcileri için de kara kedilerin anlamı büyüktür. Kara kedilerin gemilere alınmasının denizcileri fırtınadan koruyacağını inanılmakta.

Türkiye ve Ortadoğu

Kara kediler, genellikle kötü ruhlarla ilişkilendirilir. Özellikle de gece görülen kara kedi, uğursuzluk olarak yorumlanır. Kara kedi görmenin, gören kişinin başına kötü bir olay getireceği düşünülüğünden çoğu kişi kara kedi görünce yolunu değiştirir.

Günümüzde herkes tarafından olmasa da çoğunluk tarafından olumsuz olarak algılanan kara kediler, Osmanlı döneminde koruyucu bir figür olarak yer almıştır.

Kara kedilere dair inançlar, geçmişin kültürel mirası olarak günümüzde de varlığını sürdürüyor. Ancak bu inançlar batıldır, gerçeklere dayanmaz. Her canlı gibi kara kediler bizlerin sevgisine muhtaçtır. Rengi, cinsi ne olursa olsun hepsi eşit sevgiyi hak eder.

Her yıl 17 Ağustos'ta dünya çapında bazı insanlar, kara kedilerin olumsuz bir anlam taşımadığını, aksine şans, sevgi ve dostluğun sembelleri olduklarını vurgulamak için "Kara Kedi Günü"nü kutlarlar. Bu özel gün kara kedilere yönelik korku ve önyargıların geride bırakılması ve bir farkındalık yaratılmasını amaçlar.

Kaynakça:


https://tr.wikipedia.org/wiki/Kara_Kedi

<https://www.e-skop.com/skopbulten/kaleydoskop-asi-kara-kedi/5813>

<https://blog.petibom.com/kara-kediler-ve-batil-inanclar/>

<https://www.hurriyet.com.tr/yazarlar/pakonun-sayfasi/kara-kedi-efsaneleri-6805363>

<https://www.haberturk.com/kara-kediler-neden-ugursuz-sayilir-bu-batil-inancin-kokleri-ortacag-a-kadar-dayaniyor-3641412>



VETERİNER FAKÜLTESİ ÖĞR.
YAREN AYBÜKE ARIOĞLU

FAVORİ HAYVANLARIMIZI NASIL EVCİLLEŞTİRDİK ? KEDİLERİN TARİH VE İNSAN EVRİMİNDEKİ YERİNİ ANLAMAK

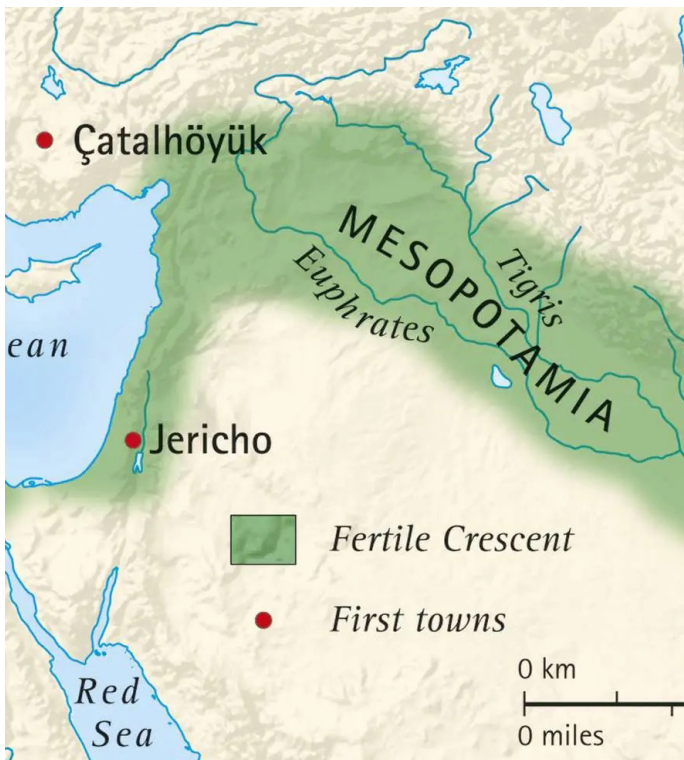İnsan tarihinin en önemli adımlardan biri yabancı hayvanları evcilleştirmeleri ve bitki üretimine başlayabilmeleri sayesinde yerleşik kültüre geçmeleridir.

Evciltme, hayvanların insan kontrolünde yaşayıp çoğaltılabilmesi, bu hayvanların ürünlerinden ve hizmetlerinden ekonomik olarak insanların yararlanması olarak ifade edilebilir. Ürün ve hizmetlerinden yarar sağlayabildiğimiz, insana diğer yabancı hayvanlara göre uysal davranan ve insan kontrolünde yetişen hayvanlara evcil hayvan denir.

Bu evcil hayvanlardan benim merak ettiğim ise Kediler. Birçok kişinin favori hayvanı olduğunu düşündüğüm kediler nasıl bu kadar popüler hale geldi? Onları evimize nasıl aldık ve nasıl evcilleştirdik ?

Öncelikle bu soruları cevaplayabilmek için sizi biraz tarihte geriye götürmem gerekiyor.

Kedilerin evcilleştirilmesinin daha önce Mısır'da yaklaşık olarak 3.600 - 4.700 yıl önce gerçekleştiğine inanılıyordu. Mısır kedi mezarlıklarında bulunan kedi kafatasları çoğunlukla Felis silvestris lybica (Afrika Yaban Kedisi) türü olarak tanımlanmaktadır. Daha yeni kanıtlar, kedilerin evcilleştirilmesinin muhtemelen yaklaşık 10.000 yıl önce veya daha önce Ortadoğu'da, Bereketli Hilal bölgesinde (Resim 1) (İsrail ve çevre ülkeler) başladığını göstermektedir.



Kedilerin evcilleştirilmesi hakkında iki ana teori vardır. Birincisi, orijinal vahşi kedilerin (*Felis silvestris lybica*) kasıtlı olarak evcilleştirildiği ve dostlukları için seçildiğidir. Diğeri ise seçilmek yerine, sadece insanlar tarafından tolere edildikleri ve doğal seleksiyon yoluyla 'vahşi' akrabalarından evrilerek insan yerleşimlerinin çevresinde bulunan haşereleri avlamaya adapte olduklarıdır. Bu haşereler, kedilerin de oldukça ilgi duydukları kemirgen grubunu oluşturuyor. Kemirgenler, insan medeniyetleri tarafından üretilen ekinlere ve diğer tarımsal yan ürünlere ilgi duyuyorlardı. Kediler muhtemelen bu kemirgen popülasyonlarını takip etti ve buna karşılık sık sık insan yerleşimlerine yaklaştı.

Ancak kediler sadece kemirgenler gibi küçük haşereleri yemekle kalmıyorlardı; kedilerin aynı zamanda zehirli yılanları öldürdükleri de biliniyordu. Yılanlar Eski Mısır'da gerçek bir sorundu ve kedilerin varlığı zehirlenme tehdidini azaltıyordu. Bu davranış sayesinde kedilerin koruyucu bir doğaya sahip oldukları düşünülüyordu ve bu durum, çok sayıda yavru sahibi olma yetenekleriyle birleşince onları evin, kadınların ve doğurganlığın sembolü haline getiriyordu. Yeni Krallık dönemine ait mezar resimlerinde, kadınların sadık yoldaşları olarak kediler sıklıkla yer alır ve genellikle kadınların sandalyelerinin altında otururlar (Resim 4).

Her iki senaryoda da kedilerin küçük boyutları, sosyal yapıları, beden dilleri, oyuncu yapıları, yüksek zekaları ve belki de tüm küçük kedigiller arasında evcillğe yönelik doğuştan gelen bir eğilim



KHEDI TEKNİK



gibi çeşitli özellikleri evcilleştirilmelerine yardımcı olmuş olabilir. Aslına bakılırsa çoğu kedi tam anlamıyla evcilleştirilmemiştir. Haşereleri avlama ve kontrol etme yetenekleri nedeniyle kedilerin varlığı binlerce yıldır insanlara faydalı olmuştur. Hala da günümüzde birçok kedinin bu avlanma davranışı devam etmektedir.

Genel olarak, kediler evcilleştirme sırasında büyük

değişikliklere uğramamıştır, formları ve davranışları vahşi kedi atalarınıninkine çok benzemektedir. Vahşi doğada hayatta kalma konusunda mükemmel bir kapasiteye sahiptirler ve birçoğu vahşi veya yabani bir varoluşa geri dönebilir.

Günümüzde kedi sahibi olmanın en büyük çekiciliklerinden biri, hiç kuşkusuz, evcil olmalarına rağmen vahşi akrabalarıyla aynı özelliklerin çoğunu göstermeleridir.

Kedilerin insanlarla birlikte yaşadığı binlerce yılda, sadece ev kedileri son 60 veya 70 yılda yaygınlaştı. İnsanlık tarihi boyunca kediler her zaman dışarıda yaşadı ve gelişti. Onları içeriye getirmek için kısırlaştırma gibi operasyonları uygulamaya ancak yakın zamanda başladık. Bunun yanında konserve yiyecekler ve kum kapları gibi doğal yaşamın getirileri olan biyolojik ihtiyaçlarını da karşılamamız gerekti.

Her ne kadar yaşam tarzımızda uyguladığımız bu değişiklikler kedileri evde tutmayı mümkün kılsa da biyolojik

olarak kediler binlerce yıl öncekiyle neredeyse aynıdır. Toplumumuzdaki rolleri son yüz yılda evrimleşmiş ve gelişmiştir, ancak temel davranışları ve ihtiyaçları değişmemiştir.

İnsan uygarlığı ve evcil kediler yan yana evrimleşmiş olsa da topluluktaki kedi popülasyonu sadece insanlar tarafından yaratılmamıştır. Kediler uzun zamandır doğada yaşıyor, çevrede yeni değiller ve sadece kaybolan evcil hayvanlardan ya da ihmalkar evcil hayvan sahiplerinden kaynaklanmıyorlar. Aksine, doğada bir rolleri var...

Kaynakça:

The History of the Domestic Cat, Erişim Adresi: <https://www.alleycat.org/resources/the-natural-history-of-the-cat/>

How we domesticated the cat, Erişim Adresi: <https://www.discoverwildlife.com/animal-facts/mammals/how-we-domesticated-the-cat>

The origins of cats, Erişim Adresi: <https://icatcare.org/articles/the-origins-of-cats>

Domestic cat, Erişim Adresi: <https://www.nationalgeographic.com/animals/mammals/facts/domestic-cat>

Why did Ancient Egyptians Love Cats?, Erişim Adresi: <https://blogs.ucl.ac.uk/researchers-in-museums/2018/04/17/why-did-ancient-egyptians-love-cats/>

İstanbul Üniversitesi- Temel Veteriner Zootečni ders notları/ 3.Ünite: Hayvanların Evciltmeleri, 21.09.2023

Resim 1: Bereketli Hilal, Erişim Adresi: <https://www.ilimge.com/medeniyetin-besigi-bereketli-hilal>

Resim 3: Felis Silvestris Lybica / Pinterest resmi hesabından alındı.

Resim 4: Bu resim, Deir el-Medina'daki Ipu'y'un mezarından bir duvar resmini gösteriyor. Ipu'y'un kucağında küçük bir kedi yavrusu otururken, bir kedi de karısının sandalyesinin altında oturuyor (Resim kaynağı: <https://www.nilemagazine.com.au/march-2015-archive/2015/3/22/ancient-egypts-best-dressed-cats>)

Resim 2> Yapay zeka ile yapıldı.



VET. TEK. ELİF
NUR ÇAKMAK



Resim 4: Bu resim, Deir el-Medina'daki Ipu'y'un mezarından bir duvar resmini gösteriyor. Ipu'y'un kucağında küçük bir kedi yavrusu otururken, bir kedi de karısının sandalyesinin altında oturuyor).



Kedilerin solunum sistemi; sadece oksijen alışverişi sağlamakla kalmaz, aynı zamanda onların sağlığı hakkında bilgileri doğrudan yansıtabilmektedir. Bizi rahatlatan o tatlı mırıltıları, güneş ışığında kıvrılmış bir şekilde uyurken aldıkları sessiz nefesleri ile kendini belli eder. Bu sistem, vücuda oksijen taşıyan ve karbondioksiti vücuttan uzaklaştıran hassas bir mekanizmadır. Ancak bu sistem, bir yandan da kedinin yaşam kalitesini derinden etkileyebilecek pek çok hastalığa açık olan vücudun en hassas yapılarından biridir.

Kedilerde solunum sistemiyle ilgili en dikkat çekici özelliklerden biri, problemlerin genellikle gizli ilerlemesidir. Kediler, doğal hayatta kalma içgüdülerini nedeniyle, solunum sorunlarını uzun süre çevreden ve hasta yakınlarından saklayabilirler. Bu, özellikle hafif dereceli solunum güçlüğü vakalarında, klinik belirtilerin fark edilmesini zorlaştırabilir. Aslında bu durumdan daha önceki köşe yazılarımda da bahsetmişim. Ama özellikle a sistemi ile alakalı örnek vermek gerekirse, hafif bir nefes darlığının ya da sessiz bir öksürüğün, önemli bir problemin ilk işaretleri olabileceği akılda tutulmalıdır. Ya da hareketli bir oyun esnasında kedinin hızlı nefes alıp verdiğini fark ettiğinizde bazen durumu daha farklı değerlendirmek gerekebilir. Bu, genellikle fiziksel aktiviteye normal bir yanıt olsa da, bazen altta yatan bir sorunun, örneğin astımın, çeşitli bakteriyel veya viral enfeksiyonların, endokrin hastalığın ya da kalp hastalığının işareti olabilir. Köpeklerdekinin aksine, kedilerde hızlı nefes alıp vermeye daha nadir rastlanılır ve bu genellikle dikkat edilmesi gereken bir durumdur.

Solunum sistemi hastalıklarına sahip kedilerin hasta yakınları için en zorlu ve tedirgin edici durumlarından bir tanesi, çok sevdikleri çocuklarının nefes almada zorlan-

dığını görmektir. Kedinin hızlı veya ağızdan nefes alması, göğüs kafesinde belirgin hareketler görülmesi gibi belirtiler hasta yakınlarını panikleterek yanlış müdahale etmelerine neden olabilir. Bu tarz durumlarla karşılaşıldığında herhangi bir şey yapmadan hemen veteriner hekime ulaşılması gerekmektedir.

Sadece hasta yakınları için değil bu tarz süreçler biz veteriner hekimler için de zorlayıcı ve üzücüdür. Maalesef özellikle erken teşhis edilemeyen vakalarda kliniklerimizde sıklıkla karşımıza çıkan bu semptomun genelde hem teşhis süreçleri hem de tedavisi güç olmaktadır.

Bu durum teşhis esnasında atılan her adımın diğer hastalıklara göre daha kontrollü olmasını gerektirebilmektedir. Mesela biliyoruz ki kediler, muayene sırasında oldukça stresli hale gelebilmektedir. Solunum güçlüğü çeken bir kedinin durumunun, stres nedeniyle daha da kötüleşmesi riski mevcuttur. Stres, solunum hızını artırabilir ve mevcut solunum problemlerini ağırlaştırabilir. Bu nedenle, hekimin kediyi sakinleştirmek için dikkatli bir yaklaşım sergileyerek gereksiz manipülasyonlardan kaçınması gerekir. Yapılacak olan muayenenin mümkün olduğunca kediyi tedirgin etmeyecek şekilde hızlı olarak yapılması gerekmektedir.

Sonuç olarak, kedilerde solunum sistemine dair ipuçlarını erken fark etmek, onların sağlığını korumanın önemli anahtarlarından bir tanesidir. Bu anahtarı uygun bir şekilde kullanabilmek, biz veteriner hekimlerin değerli görevleri arasındadır ve gelecekte meslek hayatımızda daha bilinçli yaklaşımlar geliştirmemize yardımcı olur.



KALP KURDU HASTALIĞINA KARŞI İNOVATİF YAKLAŞIM

BRAVECTO®
DuAct

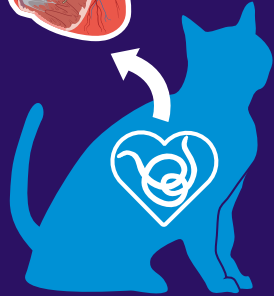
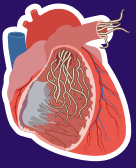Bravecto Duact'in kalp kurdu hastalığından (*D. immitis*) koruma etkinliği, uygulamadan 12 hafta sonra %100 oranındadır.¹

Bu yaklaşımı, uygulamadan önceki 30 gün içinde kediyi enfekte eden *D. immitis* larvalarına (L3 ve L4) karşı tedavi « geriye etki » olarak ve ayrıca, uygulamadan sonra 60 gün boyunca gelen *D. immitis* larvalarına (L3) karşı koruma « ileri etki » olarak göstermektedir.²



3 AY KORUMA¹


3 AY



30 GÜN
GERİYE
ETKİ



60 GÜN
İLERİYE
ETKİ



Kalp kurdu larvaları ile
ENFEKTE KEDİ

BRAVECTO®
DuAct
tedavisi

HER 3 AYDA 1
TEKRAR UYGULAMA

**BRAVECTO® DuACT 'IN DÜZENLİ UYGULAMALARI İLE
KALP KURDUNA KARŞI KESİNTİSİZ KORUMA SAĞLAYIN.**

Referanslar:

1. Blagburn B et al. 2020 American Association of Veterinary Parasitologists 65th Annual Meeting, Bravecto Plus European Public Assessment Report 2. Ürün prospektüs bilgisi 3. 20-23 June 2020. Bravecto Plus European Public Assessment Report. 2020. EMA/626816/2019Lavan RP et al. J Vet Sci Technol. 2017;8:3

e-Posta: evcilhayvan@merck.com

[MSD.Hayvan.Sagligi](#) [msdhayvansagligi](#) [msdhayvansagligi](#)

Copyright© 2024 Merck & Co., Inc., Rahway, NJ, USA and its affiliates. All rights reserved. GL-BRV-200600010



Bravecto'nun Klinik Performansı ve Müşteri Memnuniyeti Üzerine Etkileri

Veteriner hekimlik, hasta sağlığını korumanın yanı sıra, pet ebeveynleri ile etkili bir iletişim kurmayı ve onları tedavi süreçlerine dahil etmeyi gerektiren karmaşık bir alandır. Diğer taraftan klinik yönetimi de veteriner hekimlerin en zorlu sınavları arasında yer alıyor. Zaman yönetimi, hasta sağlığı, hasta sahibi memnuniyeti, sürdürülebilir yönetim ve elbette kârlılık gibi konular sorumlu veteriner hekimin her gün yönetmesi gereken konulardan sadece birkaçı.

Zaman zaman kısa vadede her açıdan kazançlı gözükten uygulama seçeneklerinin orta ve uzun vadede yarattığı kümülatif değer anlamsız kalabiliyor. Tüm dünyada özellikle sağlıkta yeni bir kavram ön plana çıkıyor: "Değer bazlı satın alma". Bu yaklaşım ile satın alma kriterleri "fiyat" odağından "değer" odağına kayıyor ve insan sağlığı da dahil olmak üzere tüm alanlarda ilacın, uygulamanın, teknolojinin ilk sahip olma maliyetine değil, sağlık kuruluşu, hasta ve sağlık çalışanları için yarattığı toplam değere odaklanılıyor. Bu kapsamda, MSD Hayvan Sağlığı Evcil Hayvan İş Birimi Bölge Müdürü Veteriner Hekim Cafer Çakmak ile Bravecto'yu ve yarattığı değeri konuştuk.

Farmako-ekonomi nedir ve veteriner hekimlikte neden önemlidir?

Farmako-ekonomi, bir farmasötik ilacın veya ilaç tedavisinin değerini diğer tedavi yöntemleriyle karşılaştırarak maliyet-yarar, maliyet-etkinlik ve maliyet-kullanım analizlerini yapar. Amaç, hasta, hasta sahibi, hekim ve sağlık kurumu yararına adil ve akılcı sonuçlar elde etmektir. Veteriner hekimlikte farmako-ekonomi, hızla artan rekabet, maliyetler ve zamanın değerli olması nedeniyle önemlidir. Etkin koruma ve tedavi, hasta refahını artırır ve hasta sahibinin tedaviye uyumunu sağlar. Ayrıca, kaynakların ve işgünün etkin kullanımı, işletme cirolarını ve karlılığı artırır. Bu koşullar ve sağlıkta değer bazlı satın alma, veteriner hekimler için oldukça önemlidir çünkü hem hasta sağlığını korumak hem de kliniklerin sürdürülebilirliğini sağlamak zorundayız.

Bravecto'nun farmaekonomik avantajları nelerdir?

Bravecto, tek dozda üç aylık kesintisiz etkinlik sunarak pire ve kene kontrolünde yüksek bir başarı sağlar. Bu, diğer aylık tedavilere göre daha ekonomik bir çözüm sunar. Bravecto'nun uzun süreli etkisi, tedavi boşluklarını azaltarak sürekli koruma sağlar.^{1,2} Bravecto alan hasta sahiplerinin aylık form satın alanlara kıyasla pire ve kene koruması elde etme olasılıkları anlamlı ölçüde daha yüksektir.

MSD Hayvan Sağlığı Evcil Hayvan İş Birimi Bölge Müdürü Veteriner Hekim Cafer Çakmak



Yapılan çalışmalarda, kedi sahiplerinin %80-89'u Bravecto'nun aylık dozlamaya kıyasla daha uygun ve uyumlu olduğunu belirtiyor.^{2,3} Bravecto'nun bu özellikleri, hasta sahiplerinin tedaviye uyumunu artırır ve memnuniyeti sağlar. Ayrıca, tedavi boşluklarının azaltılması, hem hayvan sağlığı hem de ekonomik açıdan büyük avantajlar sağlar. Kedi sahiplerinin %78-86'sı Bravecto'nun dozlamasının aylık dozlamaya kıyasla daha kolay olduğunu düşünüyor.^{2,3} Bravecto, yalnızca pire ve kene kontrolünde değil, aynı zamanda tedavi memnuniyeti ve hasta sahibi bağlılığı konusunda da üstünlük sağlar. Bu da veteriner hekimlerin Bravecto'yu önermesinde önemli bir faktördür.

Bravecto, pire ve kene kontrolünde nasıl bir etki sağlar ve bu etkiler veteriner hekimlerin önerilerini nasıl etkiler?

ABD Evcil Hayvan Parazit Konseyi (CAPCvet) ve Avrupa Evcil Hayvan Parazitleri Bilimsel Konseyi (ESCCAP) gibi uzman kuruluşlar, pire ve kene kontrol önlemlerinin yıl boyunca uygulanmasını öneriyor.⁴ Bravecto, üç ay boyunca kesintisiz etkinlik sunarak bu önerileri tam olarak karşılar. Özellikle ESCCAP'a göre; pire yaşam döngüsünün ortam şartlarına göre 140 güne kadar sürebildiği düşünüldüğünde⁵, Bravecto'nun uzun süreli etkisi çok önemlidir. Pire istilasını ortadan kaldırmak bir aydan daha uzun sürebilir.

Bravecto, tek dozda üç ay boyunca etkinlik sağlayarak pire ve kenelere karşı sürekli bir koruma sunar. Bu, veteriner hekimlerin hastalarına sürekli koruma sağlama-larına yardımcı olur ve tedavi boşluklarını azaltır. Ayrıca, Bravecto, pire istilası ve kenelere karşı hızlı ve etkili bir çözüm sunarak, hasta sahiplerinin memnuniyetini artırır ve veteriner hekimlerin önerilerini destekler.

Bravecto'nun hasta sahipleri ve klinikler üzerindeki ekonomik etkileri nelerdir?

Her ne kadar hasta sahiplerinin çok düzenli ve aksatmadan aylık periyotlarla klinik muayeneye geldikleri varsayılrsa da araştırmalar hasta sahiplerinin bir yıl boyunca kliniğe sadece 2,6 kere geldiğini göstermektedir. Bravecto'nun koruma süresi, ortalama olarak yılda 2,6 kez kliniğe gelen hasta sahiplerinin davranış kalıpları ile uyumludur.6 Bu da hem hasta sahipleri hem de klinikler için avantajlıdır. Hasta sahipleri, Bravecto'nun kolay kullanımından ve etkinliğinden memnun olup tedaviye bağlılık gösteriyor. Yapılan çalışmalara göre, Bravecto kullanan kedi sahiplerinin %71'i ve İngiltere'de %96'sı aylık bir ürüne geri dönmeyi düşünmüyor.2,3 Bu, Bravecto'nun uzun vadeli kullanımının ne kadar etkili olduğunu da destekliyor.

Bravecto'nun kullanımı kliniklerin yıllık ciro artışını %50'ye yakın çift hanelere çıkarabiliyor8,9. Ayrıca, Bravecto, hasta sahiplerine daha düşük aylık maliyet sunarak ekonomik bir çözüm sağlar.

Bravecto'nun ekonomik faydalarını somut olarak nasıl değerlendirirsiniz?

Bravecto, tedavi boşluklarını azaltarak sürekli koruma sağlar ve bu da klinik kazancını artırır. Ayrıca, Bravecto'nun yüksek tedavi uyumu ve müşteri bağlılığı sayesinde kliniklerde daha fazla kazanç ve karlılık elde etmek mümkün. Örneğin, Bravecto kullanan kliniklerde ilk yılda kazanç %48 oranında artmaktadır.8,9

Bravecto, tedavi boşluklarını azaltarak sürekli koruma sağlar ve bu da klinik kazancını artırır. Bravecto kullanan klinikler, 3 aylık koruma ile birlikte 3 kata varan daha fazla kazanç sağlayabilmektedir.8,9 Bravecto, hayvan sahipleri için ekonomik bir çözüm sunarak, aylık ürünlere kıyasla daha düşük maliyetle yüksek koruma sağlar. Bu nedenle, Bravecto'nun tercih edilmesi hem hasta refahı hem de kliniklerin sürdürülebilirliği açısından oldukça önemlidir.

Bravecto'nun kedi sahipleri ve kediler üzerindeki spesifik etkileri nelerdir?

Bravecto, kedi sahipleri için düşük stres ve yüksek uyum sağlar. Kedi sahiplerinin %78-86'sı Bravecto'nun aylık dozlamaya kıyasla daha kolay olduğunu düşünüyor.2,3 Ayrıca, kedi sahiplerinin %80-89'u Bravecto'nun aylık dozlamaya kıyasla daha uygun ve uyumlu olduğunu belirtiyor.2,3 Bravecto, kediler için de sürekli korunma ve hastaliksız yaşam sunar. Pire istilalarını ve keneleri etkili bir şekilde kontrol altına alarak kedilerin sağlığını korur. Kedi sahiplerinin, Bravecto'nun etkinliği ve kullanım kolaylığı nedeniyle tedaviye bağlılık göstermeleri, kedilerin

sürekli korunmasını sağlar. Ayrıca, Bravecto'nun kullanımını, kedi sahiplerinin klinik kontrole her ay değil, yılda maksimum 3-4 kez gelmesini sağlar. Bu da kedi sahiplerinin her ay düzenli klinik ziyareti yapmadığı düşünüldüğünde hem kedi sahipleri hem de kediler için büyük bir avantajdır. Pet ebeveynlerinin memnuniyeti, veteriner hekimlerin önerdiği tedavi yöntemlerine olan bağlılıklarını doğrudan etkiler. Bravecto'nun sunduğu uzun süreli koruma, tedavi düzenini kolaylaştırarak pet ebeveynlerinin ürünle olan ilişkisini güçlendirmektedir. Kullanıcılar, ürünün kolay uygulanabilir olması ve üç ayı bulan uzun süreli kesintisiz koruma sağlaması sayesinde, düzenli klinik ziyaretlerini aksatmadan sürdürebilir. Bu da onları mutlu ederken, klinikler için de ek kazanç imkanı sunar. Bravecto, kediler için düşük stres ve yüksek koruma sağlayarak hem hayvan refahını hem de hasta sahiplerinin memnuniyetini artırır. Araştırmalar, Bravecto'nun sağladığı bu avantajlar sonucunda, pet ebeveynlerinin kliniğe duydukları güveni artırmakta ve böylece müşteri sadakatini tesis etmekte olduğunu gösteriyor. Ayrıca pet ebeveynlerinin klinik ile olan ilişkilerinin de güçlendiği ve tedavisürecine daha aktif katılım gösterdikleri ortaya konmuştur.

Eklemek istedikleriniz...

Bravecto, farmaekonomik açıdan hem hasta sahipleri hem de veteriner klinikleri için önemli avantajlar sunuyor. Üç aylık kesintisiz etkinliği, yüksek hasta memnuniyeti ve ekonomik faydaları ile öne çıkan bir ürün olan Bravecto'nun kullanımı hem hayvan sağlığını korur hem de ekonomik açıdan kliniğe ve hasta sahibine büyük avantajlar sağlar ve değer yaratır.

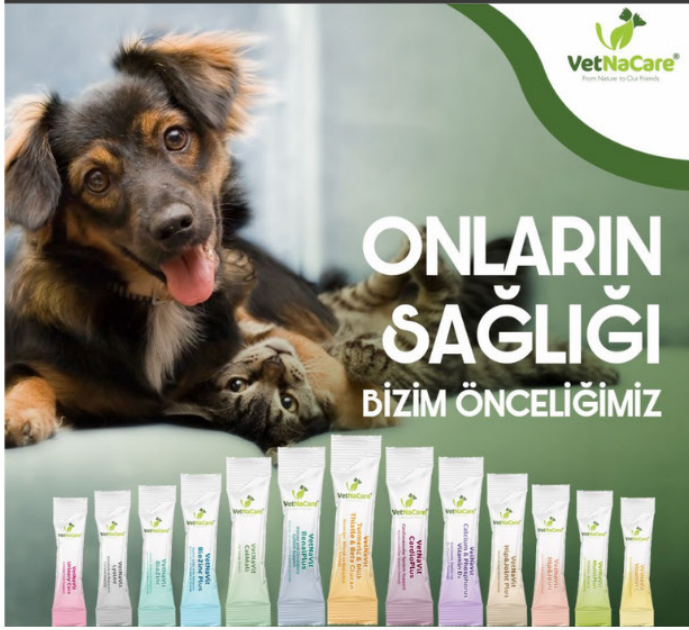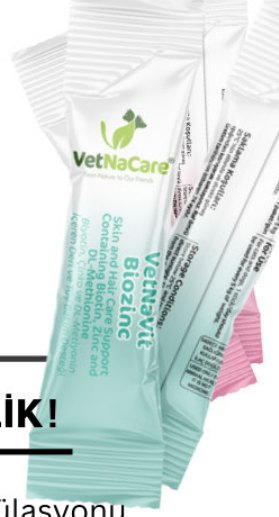Referanslar:

- Lavan R, Armstrong R, Normile D, Vaala W. Adherence to veterinary recommendations for ectoparasiticides purchased by cat owners in the USA. Parasit Vectors. 2020;13:541
Data on file. Merck Animal Health.
- Lavan R, Normile D, Armstrong R, Vaala W. Flea and tick treatment satisfaction, preference, and adherence of US cat owners prescribed topical fluralaner
- Lavan R, Armstrong R, Newbury H, Normile D, Hubinois C. Flea and tick treatment satisfaction, preference, and adherence reported by cat owners in the US, UK or France who treated their cats with transdermal fluralaner. Open Vet J. 2021;11(3):458-467. CAPCvet.org /guideline accessed 5/2021
- Fleas. Companion Animal Parasite Council website. Available at: <https://capcvet.org/guidelines/fleas/>. Accessed May 12, 2021.
- The US flea control and heartworm markets (40.000 cat owner). Brakke Consulting; 2020.
Data on file.
- Markwalder D., <https://www.youtube.com/watch?v=vqxZzk-7fucs>



VetNaCare®

From Nature to Our Friends



Patili dostlarınızın sağlıklı gelişimi için her zaman yanınızda.

- ◆ Kolay kullanılır ve bozulmadan uzun süre etkinliğini korur.
- ◆ Doğru formülasyona ve kaliteli içeriğe sahiptir.
- ◆ Yüksek emilim ve maksimum biyoyararlanıma sahiptir.

YÜKSEK YENİLEBİLİRLİK!

- ◆ Kaliteli ve lezzetli formülasyonu sayesinde %95 yenilebilirlik oranına sahiptir.
- ◆ Sevimli dostunuz afiyetle keyfine bakarken sizin de içiniz rahat olsun.

Zengin ürün çeşitleriyle patili dostunuzun ihtiyacı olan destek



Tek kullanımlık stick form!

Türkiye'de ilk! Tek kullanımlık paketlerde üretilen evcil hayvan gıda destek ürünü.

- ◆ Stick ambalajı sayesinde ne zaman, nerede isterseniz yanınızda kolaylıkla taşıyabilirsiniz.
- ◆ Tek kullanımlık paketlerde tek porsiyon ürün bulunur, fazla ürünün bozulma ihtimalini ortadan kaldırır.



KEDİLERDE KARDİYOJENİK PULMONER ÖDEM

Pulmoner ödem bir hastalık değildir fakat hastalığın bir sonucudur. Artmış hidrostatik basınç, azalmış onkotik basınç, bozulmuş lenfatik drenaj veya artmış vasküler geçirgenliğin sonucu olarak, sıvı interstisyumda ve ardından alveollerde geri emilebileceğinden daha hızlı bir şekilde birikir. Pulmoner ödem “kardiyojenik” veya “non-kardiyojenik” olarak tanımlanır. Ayırt etmek çok önemlidir çünkü bu iki durum farklı şekilde tedavi edilir (Ettinger ve ark., 2024).

Kardiyojenik pulmoner ödem genellikle sol taraflı konjestif kalp yetmezliği sonucunda görülür, ancak pulmoner hipertansiyona sekonder olarak da ortaya çıkabilmektedir. Pulmoner ödem, hipoksemiye neden olan bir intrapulmoner kısa devreye yol açar çünkü pulmoner kılcal damarlardan geçen kan, sıvı dolu alveoller boyunca bozulmuş oksijen difüzyonu nedeniyle zayıf oksijenlenir (Velarde, 2019).

Pulmoner ödemli kediler kliniğe genellikle dispne şikayetiyle gelirler. Letarji, ortopne ve siyanoz görülebilir. Oskültasyonda akciğer sahasında ince raller duyulabilir. Kalp seslerinde ise üfürüm ya da gallop ritim tespit edilebilir (Ettinger ve ark., 2024; Silverstein ve Hopper, 2022).

Tanı:

Geleneksel olarak, torasik radyografiler pulmoner ödem tespiti için en yaygın kullanılan tanı testi olmuştur; an-

cak radyografi çekimi oldukça stresli olabilir ve şiddetli dispneli hastalarda ampirik tedavi ile ilk stabilizasyon sağlanana kadar çekimden kaçınılmalıdır. Bu hastalarda radyografi çekmeye başlamadan önce ekipman önceden hazır hale getirilmeli ve oksijen desteği sağlanmalıdır.

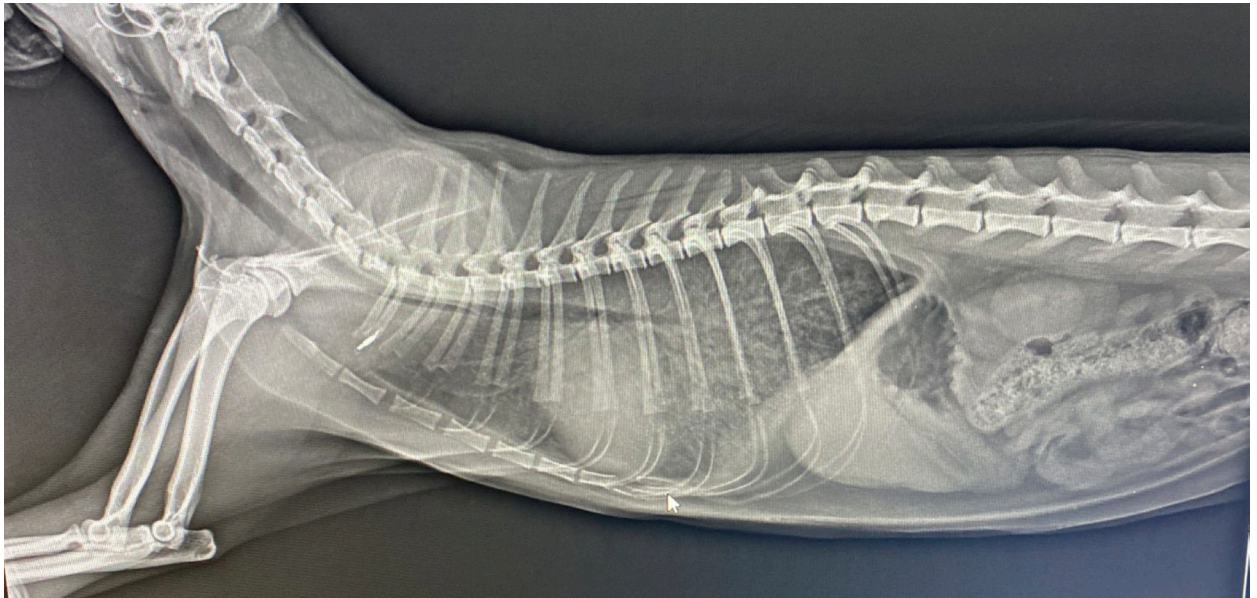
Radyografi için uygun olmayan hastalarda bakım noktasında ultrason (POCUS-Point Of Care Ultrasound) kullanımı son zamanlarda yaygınlaşmıştır. Akciğer dokusu içinde artan sayıda B-çizgilerinin varlığına dayanarak pulmoner ödemden şüphelenilebilir.

Kısa bir ekokardiyogram, konjestif kalp yetmezliği olasılığını artıran genişlemiş bir sol atriyum tablosunu ortaya çıkarabilir; ancak dispneik hastalar ekokardiyogram elde etmek için aşırı strese sokulmamalıdır.

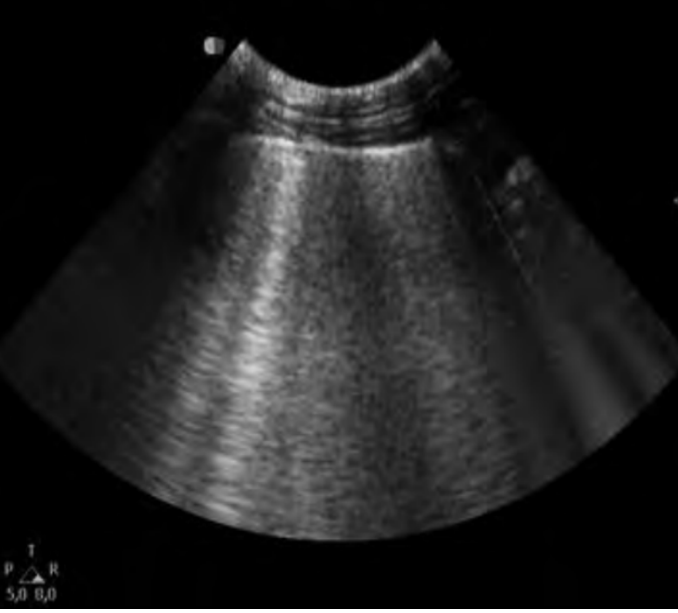
Hipokseminin objektif kanıtını sağlamak için arteriyel kan gazı analizi veya pulse oksimetre kullanılabilir ancak bu testler stabilizasyon için gerekli değildir ve birçok hayvanda faydalı olamayacak kadar fazla strese neden olabilir (Silverstein ve Hopper, 2022).

Tedavi Seçenekleri (Drobatz Ve Ark., 2018):

Kardiyojenik pulmoner ödem için tedavi stratejileri büyük ölçüde ampiriktir. Acil durumda birincil odak noktası solunum sıkıntısını hafifletmektir. Bu, diüretikler ve venöz vazodilatörler kullanılarak ön yükün azaltılması ve yeniden dağıtılması ile birlikte kalp debisini iyileştirme, kan basıncını koruma ve böbrek fonksiyonlarını koruma çabalarıyla elde edilir.



Resim 1: Hipertrofik kardiyomiyopati hastalığı olan bir kedide pulmoner ödemin radyografik görüntüsü (Dr. Onur İskefli'nin izniyle)



Resim 2: Ultrasonda pulmoner ödem ile uyumlu B çizgileri (Szymczak ve ark. 2018)

Oksijen Tedavisi:

Oksijen takviyesi, arteriyel oksijen içeriğini ve doku oksijen iletimini artırmak için en az stresli yollarla sağlanmalıdır. Hastalar minimum strese maruz bırakılmalı ve oksijen ihtiyacının artmasını önlemek için hastaların hareketi sınırlandırılmalıdır. Dispneik hayvanlar asla zorla zapt edilmemelidir. İlk değerlendirmenin ardından kediler için amaca yönelik bir oksijen kafesi idealdir.

Sakinleştiriciler:

Kardiyojenik pulmoner ödeme eşlik eden solunum sıkıntısı ve nefes darlığı, bazı hastalarda tedaviyi zorlaştıran yüksek derecede anksiyeteye neden olabilir. Butorfanol ve morfin ile sedasyon yararlı olabilir. Aşırı sedasyonda hipotansiyon ve bradikardiden kaçınmak için dikkatli olunmalıdır.

Diüretikler:

Furosemid, etki gücü, enjekte edilebilir formülasyonu ve hızlı etki başlangıcı nedeniyle en sık uygulanan diüretiktir. Furosemid, Henle'nin çıkan halkasında intraluminal sodyum ve klorür emilimini inhibe ederek natriürez ve diüreze neden olur. İntravenöz olarak uygulandığında, etki başlangıcı 5 dakika içinde gerçekleşir, pik etki 30 dakika ve etki süresi 120-180 dakikadır. Nispeten kısa etki süresi nedeniyle, klinik iyileşmeler kaydedilene kadar her 1-3 saatte bir tekrarlanan furosemid bolusları uygulanır. Bu iyileşmeler kaydedildikten sonra, diğer furosemid bolus-

larının sıklığı sonraki 24-36 saat içinde 6-8 saatte bire düşürülür ve ardından hasta kronik oral idame tedavisi ile hastaneden taburcu olmaya hazırlanırken 8-12 saatte bir oral dozla değiştirilir. Günlük furosemid dozunun 12 mg/kg'ı geçmemesine dikkat edilmelidir.

Hidroklorotiyazid ve spironolakton gibi diğer diüretikler furosemidden daha az etkilidir ve acil kardiyojenik pulmoner ödemli olan hastalarda, ilk veya tekrarlanan furosemid dozlarına zayıf yanıt olmadığı sürece nadiren hayat kurtarıcı tedavi olarak kullanılır.

Vazodilatörler:

Kan basıncı, vasküler tonus ve kardiyak output yoluyla düzenlenir. Kan basıncı normal veya yüksek olan hastalarda, vazodilatör ilaçlar, tıkanıklığı hafifletmeye yardımcı olmak için diüretiklerle birlikte ilk basamak ajanlar olarak düşünülmelidir.

Nitrogliserin gibi venöz vazodilatörler venöz kapasitansı artırır, kapiller basıncı ve ödem oluşumunu azaltmak için ön yükü santral venöz rezervuarlara yeniden dağıtır. Hidralazin, ACE inhibitörleri ve pimobendan gibi arteriyel vazodilatörler ventriküler ard yükü azaltır, kardiyak debiyi artırır ve kardiyak fonksiyonu iyileştirir.

Prognoz

Kedilerde konjestif kalp yetmezliği prognozu daha az olumlu görünmektedir. Bu hayvanların çok azı tanı konulduktan sonra 1 ila 1,5 yıldan fazla yaşamaktadır ve ortalama yaşam süresi 194 gündür (Silverstein ve Hopper, 2022).

Kaynakça:

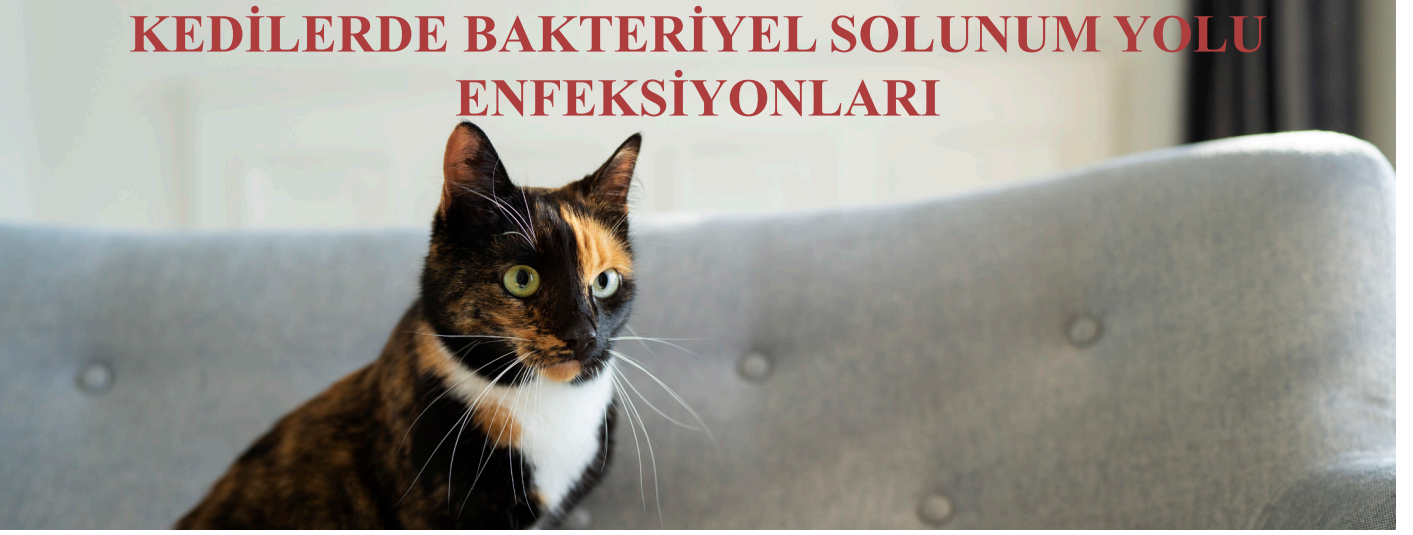Drobatz K., Hopper K., Rozanski E., Silverstein D., Textbook of Small Animal Emergency Medicine, Wiley Blackwell, 2018.
Ettinger S., Cote E., Feldman E., Ettinger's Textbook of Veterinary Internal Medicine 9th Edition, Elsevier, 2024.
J.E.R.Velarde(2019), Konjestif Kalp Yetmezliği, (Çev. O.İskefli, A.Bayrakal), Güneş Tıp Kitapevi, 2022.
Silverstein D., Hopper K., Small Animal Critical Care Medicine Third Edition, Elsevier, 2022.
Szymczak, J., Kielbowicz, Z., Kinda, W., Zaleska-Dorobisz, U., & Kubiak, K. (2018). Transthoracic lung and pleura ultrasonography as a diagnostic tool of pulmonary edema in dogs and cats. Polish Journal of Veterinary Sciences, 21(3), 475-481.



VETERİNER HEKİM
ALİ ÖZGÜL



KEDİLERDE BAKTERİYEL SOLUNUM YOLU ENFEKSİYONLARI



Kedilerde solunum yolu enfeksiyonları, immün sistemi zayıf bireylerde daha sık görülen ve klinik anlamda önem taşıyan hastalıklardır (Dear, 2020; Egberink ve ark., 2009). Bu enfeksiyonlar, sıklıkla *Bordetella bronchiseptica*, *Mycoplasma felis* ve *Chlamydophila felis* gibi bakteriyel ajanlardan kaynaklanır (Sykes, 2021). Primer enfeksiyonların yanı sıra, sekonder enfeksiyonlar ve predispoze faktörler, klinik seyri daha karmaşık hale getirebilir (Reinero ve Lee-Fowler, 2021).

Klinik Belirtiler

Kedilerde solunum yolu enfeksiyonları, genellikle spesifik olmayan semptomlarla kendini gösterir ve bu semptomlar enfeksiyonun etkenine ve hastanın genel sağlık durumuna bağlı olarak değişir. Üst solunum yolu enfeksiyonları, hapşırma, burun akıntısı ve konjonktivit gibi belirtilerle karakterizedir. Alt solunum yolu enfeksiyonları ise öksürük, takipne ve solunum gücü gibi daha ciddi semptomlara yol açabilir. Sistemik semptomları arasında ise ateş, iştahsızlık ve kilo kaybı en sık görülenlerdir (Egberink ve ark., 2009; Sykes, 2021). Bu belirtiler, hem primer hem de sekonder enfeksiyonların klinik seyrini etkileyerek tanı ve tedavi sürecini zorlaştırabilir.

Bordetella bronchiseptica

Bordetella bronchiseptica, kedilerde primer solunum yolu enfeksiyonlarının yanı sıra sekonder enfeksiyonlara da neden olan gram-negatif bir bakteridir. Bu bakteri, silyaların işlevini bozan toksinler üreterek solunum yollarında mukosiliyer temizliği engeller (Hawkins ve ark., 1995). Öksürük, hapşırma, burun akıntısı ve bazen pnömoni ile karakterizedir. İmmün sistemi zayıf kedilerde bronkopnömoniye neden olabilir (Hawkins ve ark., 1995). Özellikle köpeklerle aynı ortamı paylaşan kedilerde daha sık gözlenir ve barınaklarda salgınlara neden olabilir (Egberink ve ark., 2009). PCR, hızlı ve doğru tanı için en çok kullanılan yöntemdir (Sykes, 2021). Antibiyotik tedavisi için doksisiklin ve azitromisin önerilir. Tedavi süresi genellikle 7-10 gündür (Dear, 2020).

Mycoplasma felis

Hücre duvarı bulunmayan *Mycoplasma felis*, genellikle alt solunum yolu enfeksiyonları ve konjonktivit ile ilişkilidir. Araştırmalar, bu bakterinin bronkoalveolar sıvıda yaygın olarak bulunduğunu göstermiştir (Wood ve ark., 2013). Solunum mukozasına yapışarak inflamasyona neden olur. Ayrıca immün sistemi baskılanmış hayvanlarda fırsatçı bir patojen olarak görev yapar (Wood ve ark., 2013; Pantchev ve ark., 2010). Bronşit, pnömoni, konjonktivit ve genel halsizlik gibi belirtilerle kendini gösterir (Tart ve ark., 2010). Enfeksiyon, sıklıkla viral hastalıkların ardından gelişir (Pantchev ve ark., 2010). Araştırmalara göre, viral enfeksiyon geçiren kedilerin %30'unda *Mycoplasma felis* tespit edilmiştir (Reinero ve Lee-Fowler, 2021). Bronkoalveolar lavaj sıvısından yapılan PCR testleri, tanıda altın standarttır (Pantchev ve ark., 2010). Tetrasiklin grubu antibiyotikler genellikle etkili bir tedavi seçeneğidir (Wood ve ark., 2013).

Chlamydophila felis

Chlamydophila felis, özellikle genç kedilerde üst solunum yolu enfeksiyonlarının, nazal akıntı ve konjonktivitin başlıca nedenlerindedir. Konjonktivada ve nazal mukozada hücre içi enfeksiyon yaparak inflamasyona yol açar. En sık görülen belirtileri arasında gözlerde kızarıklık, gözyaşı artışı ve burun akıntısı yer alır. Birincil olarak kediler arasında yakın temas yoluyla bulaşır. Salgınlar genellikle barınaklarda veya çok kedili evlerde görülür (Pantchev ve ark., 2010). PCR ve serolojik testler en yaygın kullanılan tanı yöntemleridir. Doksisiklin tedavisi genellikle etkilidir ve minimum 4 hafta boyunca uygulanmalıdır (Tart ve ark., 2010; Wood ve ark., 2013). Aşılar, bu patojene karşı kısmi koruma sağlar (Sykes, 2021). Tedavi edilmediğinde uzun süreli enfeksiyonlara neden olabilir (Sykes, 2021).

Sekonder Enfeksiyonlar

Sekonder enfeksiyonlar, immün sistemi zayıflamış kedilerde genellikle primer enfeksiyonların ardından ortaya çıkar ve mevcut klinik semptomları şiddetlendirir. *Pasteurella multocida*, *Streptococcus* spp. ve *Pseudomonas*

aeruginosa gibi bakteriler sekonder enfeksiyonlara neden olur ve mevcut hastalıkların şiddetini artırır (Dear, 2020). *Pasteurella multocida*, normalde üst solunum yolunun kommensal bir bakterisi iken immün sistem baskılandığında pnömoniye yol açabilir (Egberink ve ark., 2009). *Streptococcus spp.*, öksürük ve nazal akıntıya neden olurken bazı vakalarda ise bakteriyemiye yol açarak sistemik etkiler oluşturabilir (Reinero ve Lee-Fowler, 2021). *Pseudomonas aeruginosa* ise özellikle kronik enfeksiyonlarda alt solunum yollarını etkileyerek mukopurulent akıntı ve bronşektaziye neden olabilir (Sykes, 2021). Primer viral enfeksiyonlar, stres ve hijyen koşullarının kötü olması bu sekonder enfeksiyonların oluşmasını kolaylaştırır (Pantchev ve ark., 2010).

Tanı Yöntemleri

Kedilerde solunum yolu enfeksiyonlarının tanısında, dikkatli bir klinik değerlendirme ve ileri tanı araçlarının kullanımı esastır. Öksürük, burun akıntısı, solunum güçlüğü gibi belirtiler, primer enfeksiyonlar veya sekonder komplikasyonlarla ilişkilendirilebilir. Anamnezde barınak geçmişi, viral enfeksiyon öyküsü ve yakın zamanda diğer hayvanlarla temas öne çıkar (Pantchev ve ark., 2010).

Görüntüleme teknikleri, özellikle alt solunum yollarındaki lezyonların değerlendirilmesi açısından önemlidir. Radyografi, alt loblarda yoğunlaşan infiltrasyonları tespit etmek için kullanılırken; bronkoskopi, solunum yollarındaki anomalilerin daha ayrıntılı değerlendirilmesine olanak tanır (Dear, 2020).

Laboratuvar testleri, bakteriyel etkenlerin kesin teşhisinde kritik rol oynar. PCR, özellikle *Bordetella bronchiseptica* ve *Chlamydophila felis* gibi bakteriler için yüksek duyarlılığa sahiptir (Sykes, 2021). Kültür ve antibiyogram testleri, antibiyotik seçimi için rehberlik sağlarken, bronkoalveolar lavaj (BAL), alt solunum yollarından örnek alınmasında etkili bir tekniktir (Cornelissen ve ark., 2012).

Tedavi ve Yönetim

Solunum yolu enfeksiyonlarının tedavisinde, hem spesifik antibiyotik tedavisi hem de destekleyici önlemler uygulanır. *Bordetella bronchiseptica* enfeksiyonlarında doksisisiklin veya azitromisin, *Mycoplasma felis* enfeksiyonlarında tetrasiklinler ve makrolidler, *Chlamydophila felis* enfeksiyonlarında ise uzun süreli doksisisiklin tedavisi etkili bulunmuştur (Wood ve ark., 2013; Sykes, 2021). Destekleyici tedavi, solunum güçlüğü çeken hastalarda oksijen desteğini, mukusun temizlenmesine yardımcı olan nebulizasyonu ve bağışıklık sistemini desteklemek için immün modulatorlerin kullanımını içerir (Dear, 2020). Koruyucu önlemler arasında *Chlamydophila felis*'e karşı aşılama ve hijyen önlemleri yer alır. Özellikle enfekte kedilerin izolasyonu, hastalığın yayılmasını önlemek açısından kritik öneme sahiptir (Egberink ve ark., 2009).

Vaka İncelemeleri

Barınakta yaşayan 6 aylık bir kedide öksürük ve takipne şikayetleri kaydedilmiş ve PCR testi ile *Bordetella bronchiseptica* enfeksiyonu tanısı konulmuştur. Doksisisiklin tedavisi sonrası, semptomlar 7 gün içinde gerilemiş ve tam iyileşme sağlanmıştır (Pantchev ve ark., 2010). Başka bir vakada, 3 yaşındaki bir kedide ateş, iştahsızlık ve hızlı nefes alma belirtileri kaydedilmiş ve bronkoalveolar lavaj ile *Mycoplasma felis* enfeksiyonu tespit edilmiştir. Azitromisin tedavisiyle hastanın semptomları 10 gün içinde gerilemiş ve tam iyileşme sağlanmıştır (Wood ve ark., 2013).

Sonuç ve Öneriler

Kedilerde bakteriyel solunum yolu enfeksiyonlarının başarılı bir şekilde yönetimi, erken teşhis, doğru tedavi protokolü ve düzenli takip ile mümkündür. PCR gibi ileri tanı yöntemleri, enfeksiyon etkenlerinin hızlı bir şekilde tanımlanmasını sağlayarak tedaviye erken başlanmasını mümkün kılar (Dear, 2020). Antibiyotiklerin bilinçsiz kullanımı, dirençli bakterilerin yayılmasına neden olabileceği için medikal tedavi süreci dikkatle yönetilmelidir (Sykes, 2021). Ayrıca, veteriner hekimlerin aşı uygulamalarını teşvik etmesi ve hijyen standartlarını sağlaması enfeksiyonların kontrol altına alınmasında önemlidir (Egberink ve ark., 2009).

Kaynakça:

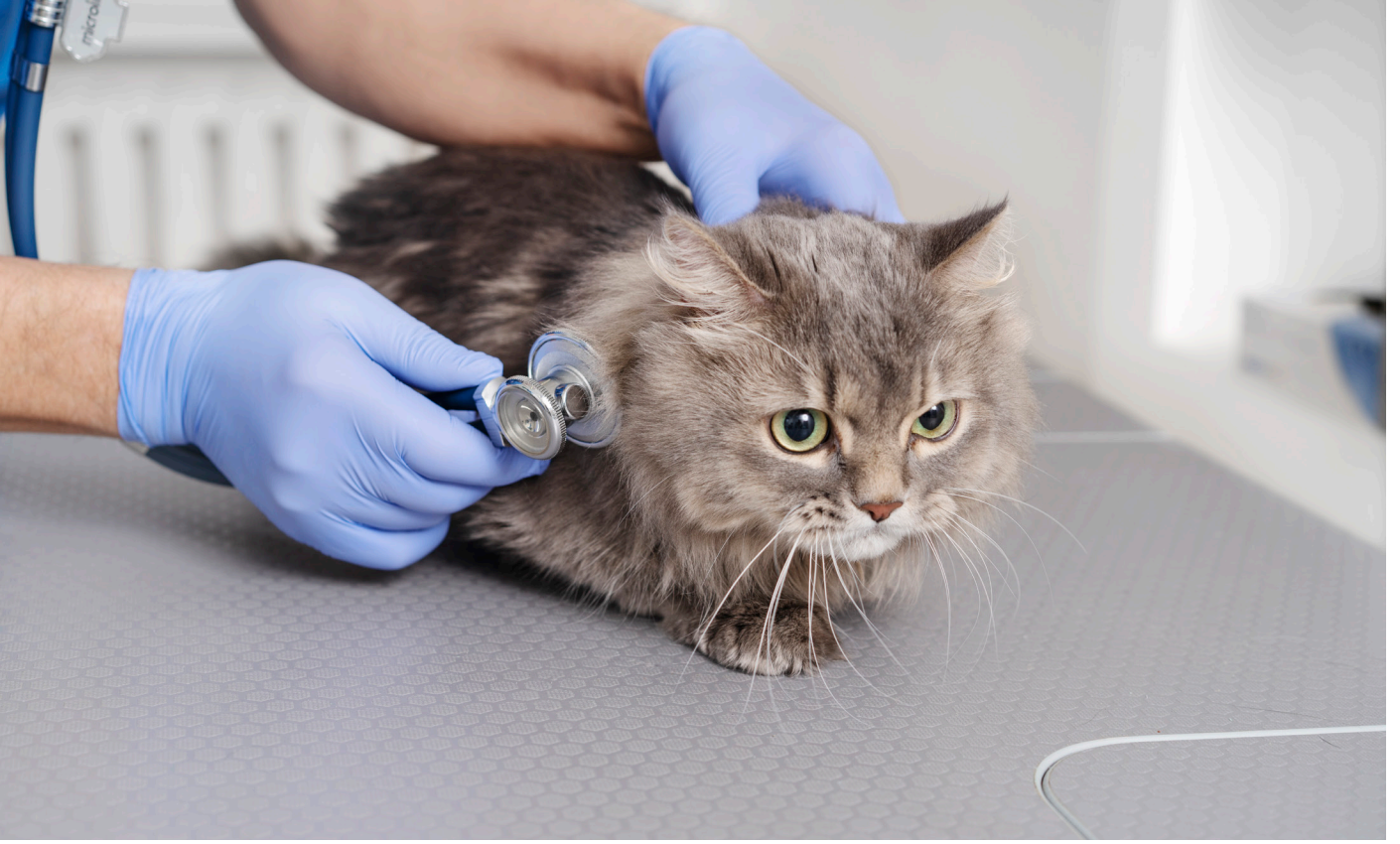- Cornelissen, J., et al. (2012). *Bordetella bronchiseptica* infections in cats. *Journal of Veterinary Microbiology*, 160(1), 37–42.
- Dear, J. D. (2020). Bacterial pneumonia in cats and dogs: An overview. *Veterinary Clinics of North America*, 50(3), 447–465.
- Egberink, H., Addie, D., Belák, S., Boucraut-Baralon, C., Frymus, T., Gruffydd-Jones, T., & Hartmann, K. (2009). *Bordetella bronchiseptica* infection in cats: ABCD guidelines on prevention and management. *Journal of Feline Medicine and Surgery*, 11(7), 610–614.
- Hawkins, E. C., et al. (1995). Diagnostic cytology for respiratory diseases. *Journal of Veterinary Internal Medicine*, 9(6), 386–392.
- Pantchev, N., Schaper, R., Pawlas, D., & Vrhovec, M. (2010). Current studies on feline respiratory pathogens: Practical implications for the use of diagnostics. *Veterinary Microbiology*, 140(1–2), 90–98.
- Reinero, C. R., & Lee-Fowler, T. M. (2021). Immunotherapy for respiratory diseases. *Veterinary Clinics of North America: Small Animal Practice*, 41(2), 333–349.
- Sykes, J. E. (2021). Chlamydial infections in cats. In *Greene's Infectious Diseases of the Dog and Cat* (5th ed., pp. 589–596). Elsevier.
- Tart, K. M., et al. (2010). Role of respiratory microbiota in feline diseases. *Journal of Feline Medicine and Surgery*, 12(2), 83–92.
- Wood, P. R., et al. (2013). Role of *Mycoplasma felis* in feline respiratory disease. *Veterinary Pathology*, 50(4), 588–595.



VETERİNER FAKÜLTESİ ÖĞR.
DİLARA SİMAY BAŞTUĞ



KEDİLERDE ASTIM (ALERJİK BRONŞİTİS)



Astım, kedilerde alerjik kökenli olduğu düşünülen yaygın bir inflamatuvar alt solunum yolu hastalığıdır (Reinero, 2011). Aeroalerjenlerin T-helper 2 yanıtını uyarması, hava yollarında patolojik değişikliklere neden olan çeşitli sitokinlerin salınmasını tetikler ve böylece astım belirtileri meydana gelir. Astımın üç ana özelliği; hava yolu iltihabı, hava yolu aşırı duyarlılığı ve hava akımı kısıtlanmasıdır (Busse ve ark., 2007). Uzun vadede, bu değişiklikler hava yollarında yeniden şekillenmeye ve sabit hava yolu tıkanıklığına yol açar. Kedi astımının, kedi popülasyonunun yaklaşık %1 ile 5'ini etkilediği tahmin edilmektedir (Padrid ve ark., 2009).

Kedi astımını kesin olarak teşhis edebilecek tek bir test bulunmadığı için, astımın klinikopatolojik özelliklerini taklit edebilecek diğer hastalıkları elimine etmek önemlidir. Ayırıcı tanıda elimine edilmesi gereken hastalıkların başında Kronik Bronşitis, Aelurostrongylosis, Kalp Kurdu ile ilişkili solunum yolu hastalığı ve Toxocariasis gelmektedir. Kedi astımının teşhisi, uygun klinik belirtiler ve fiziksel muayene bulguları (Tablo 1) ile birlikte tanısal testlerin bir kombinasyonuna dayanmaktadır (Trzil, 2019).

Toraks Görüntülemesi

Astımlı kedilerde yaygın radyografik bulgular, bronşiyal veya bronkointerstisyel akciğer paterni içerir. Bazı kedilerde akciğer lobunun, özellikle sağ orta akciğer lobunun, mukus ve atelektazi nedeniyle çökmüş olduğu da görülebilir (Adamama-Moraitou ve ark., 2004).

Tablo 1:
Kedi Astımında Klinik Belirtiler ve Fiziksel Muayene Bulguları

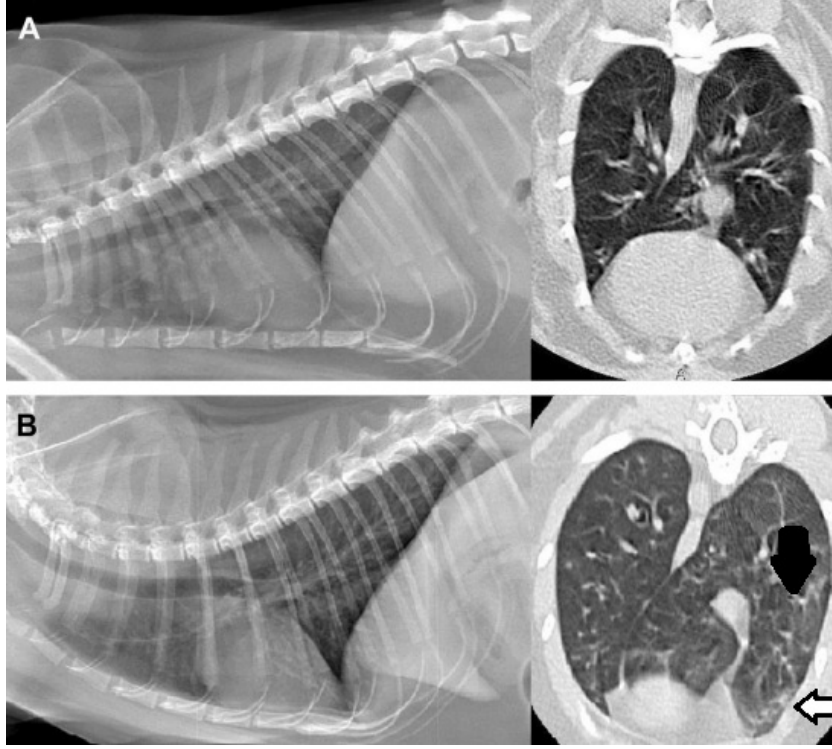
Klinik Belirtiler

- Öksürük
- Artan solunum çabası
- Ağız açık nefes alma
- Takipne
- Kusma

Fiziksel Muayene Bulguları

- Trakeal palpasyon ile uyarılabilir öksürük
- Ekspirasyon sırasında hırıltı
- Takipne
- Abdominal Solunum

Bilgisayarlı Tomografi bulguları, astımlı kedilerde bronş duvarlarının sağlıklı kedilere göre önemli ölçüde daha kalın olduğunu göstermiştir (Won ve ark., 2017). Bronş duvarı kalınlaşması, yama şeklinde alveolar paternler ve bronşektazi gibi anomaliler görülebilir ancak bu bulgular yalnızca astımlı kedilere özgü değildir (Oliveira ve ark., 2011).



Resim 1: Kedi Astımı teşhis edilen iki kedinin torakal radyografisi ve BT görüntüleri. Her iki görüntü de kedilere sedasyon verilmeden çekilmiştir. Her iki kedinin lateral torakal radyografisi orta derece yaygın bir bronkointerstisyel akciğer paternini göstermektedir. Kedi A'nın torakal BT görüntüsünde, minimal bronş duvarı kalınlaşması görülmektedir. Kedi B'nin torakal BT görüntüsünde ise belirgin bronş duvarı kalınlaşması (dolu ok) mevcuttur. Ayrıca, sağ lateral akciğer alanlarında, akciğer parankiminde hafif bir bulanıklık ve damar yapılarında hareket artefaktı nedeniyle hafif bir puslu görünüm (açık ok) bulunmaktadır. Sonuç olarak, Kedi B'nin BT taraması, daha belirgin pulmoner yeniden şekillenmeye işaret eden artmış akciğer atenüasyonu gösterirken, Kedi A'nın akciğer parankimi daha az opaktır; buna rağmen, Kedi A'nın akciğer alanı, Kedi B'ye göre daha az hava doludur. Bu durum, torakal radyografi ile karşılaştırıldığında, pulmoner parankimin yapısal değişikliklerinin şiddetini değerlendirmede BT taramalarının faydalarını vurgulamaktadır (Courtesy of Isabelle Masseur, DVM, PhD, DACVR, Columbia, MO.).

Radyografik anomalilerin olmaması, kedi astımını elimine etmez çünkü vakaların %23'ünde radyografik görüntüler normal olabilir ve diğer solunum yolu hastalıkları da benzer bulguları içerdiği için ayırıcı tanı için yeterli görülmez (Trzil, 2019).

Bronkoscopi ve Bronkoalveolar Lavaj Sitolojisi

Bronkoscopi, alt solunum yolu hastalığı olan kedilerde görsel muayene yapmak ve örnek toplamak için kullanılır. Lezyonlar arasında mukus birikimi, mukozal hiperemi, epitel düzensizlikler, hava yolu çökmesi, stenoz ve bronşektazi yer alır (Johnson ve ark., 2011). Sitolojik inceleme için bronkoalveolar lavaj sıvısı (BALF) örnekleri, bronkoscopi veya kör teknikle toplanabilir. Astımlı kedilerin BALF sitolojisinde eozinofilik inflamasyon gözlemlenir (Hawkins ve ark., 1990).

Alerji Testi

İntradermal deri testi (IDST) veya serum alerjen-spesifik immünooglobulin E (IgE) ile alerji testi, duyarlılık yaratan alerjenleri araştırmak için kullanılabilir ancak bu testler astımlı evcil kedilerde yaygın olarak yapılmaz çünkü testler tamamen güvenilir değildir. Etkilenen kedilerde, aler-

jenler uygun bir şekilde tespit edilirse; alerjenlerden kaçınma yoluyla veya gelecekte alerjen-spesifik immünoterapi (ASIT) kullanılarak klinik belirtiler azaltılabilir veya ortadan kaldırılabilir (Trzil, 2019).

Pulmoner Fonksiyon Testi

Kedilerde pulmoner fonksiyon testi; sıkıca oturan bir yüz maskesi kullanarak yapılan tidal solunum akış-hacim döngülerini, torakal kompresyon tekniği ile yapılan zorlanmış ekspirasyon akış-hacim eğrilerini, barometrik tüm vücut pletismografisini (BWBP) ve ventilatörle elde edilen akciğer mekaniğini içerir (Bark ve ark., 2007). Kedi astımında, ventilatörle elde edilen pulmoner mekanikler, hava yolu direncinin doğrudan ve spesifik hesaplamalarına olanak sağlar ve hava akışı sınırlaması üzerindeki tedavi etkilerini değerlendirmede değerlidir (Lee-Fowler ve ark., 2012). Pulmoner mekaniği değerlendirmede önemli olsa da klinik pratikte kullanımı, anestezi ve özel ekipman gereksinimleri nedeniyle sınırlıdır (Trzil, 2019).

Tedavi

Steroidler, kedi astımının tedavisinde uzun süredir kullanılan güçlü anti-inflamatuar ilaçlardır. Genellikle ağız yo-

luyla prednizolon tercih edilir. Birçok retrospektif çalışma, steroidlere olumlu bir yanıt bildirerek steroidlerin tedaviye fayda sağladığını rapor etmiştir (Dye ve ark., 1996).

Kedi astımında, oral prednizolon (10 mg/gün) ve inhalasyon yoluyla uygulanan flunisolid (500 mg/gün), eozinofiliyi önemli ölçüde azaltmıştır (Reinero ve ark. 2005). Farklı bir deneysel kedi astımı modelinde, flutikazon propiyonat ve salmeterol (500 mg flutikazon/50 mg salmeterol günde iki kez), akut astımda hava yolu iltihabını azaltmada oral prednizolon (2 mg/kg/gün) kadar etkili olmuştur (Leemans ve ark., 2012).

Bronkodilatörler, akut astım ataklarında bronkokonstriksiyonu azaltır (Busse ve ark., 2007). Bronkodilatörler, çoğunlukla kedilerde deneysel olarak indüklenen astımda değerlendirilmiştir; bunlar arasında metilksantinler, kısa etkili ve uzun etkili beta-2 agonistleri ve antikolinerjikler bulunmaktadır (Leemans ve ark., 2009).

Deneysel tedavilere baktığımızda ise, bunların başında alerjen-spesifik immünoterapi gelmektedir. Astımlı kediler tedavi edilmeden önce hava yolu sensibilizasyonuna neden olan bu alerjenlerin belirlenmesi gerektiğinden klinik pratikte kullanımı yaygın değildir (Lee-Fowler ve ark., 2009). Astımlı kedilerde kullanılan Omega 3, arşidonik asidin inflamatuvar eikozanoidlerin üretimi için kullanılabilirliğini azaltarak anti-inflamatuvar ajan olarak işlev görür (Calder, 2005). Yapılan bir çalışmada diyetle alınan Omega 3'ün hava yolu aşırı duyarlılığının azalmasında rol oynadığı görülmüştür (Leemans ve ark., 2010). İnhalasyon yoluyla Lidokain verilmesi insan tıbbında ilgi görmüş ve deneysel bir kedi astımı modelinde araştırılmıştır (Hunt ve ark., 2004). Bu çalışmada nebülize lidokain (2 mg/kg her 8 saatte bir) sağlıklı ve deneysel olarak astımlı kedilere 2 hafta boyunca verilmiştir. Lidokain, hava yolu aşırı duyarlılığını azaltmış ancak hava yolu eozinofilisini azaltmamıştır. Kedilerde enjeksiyon yoluyla lidokainin bilinen hassasiyetine rağmen herhangi bir olumsuz etki gözlemlenmemiştir (Nafe ve ark., 2013).

Kaynakça

Adamama-Moraitou KK, Patsikas MN, Koutinas AF. Feline lower airway disease: a retrospective study of 22 naturally occurring cases from Greece. *J Feline Med Surg* 2004;6(4):227-33. Bark H, Epstein A, Bar-Yishay E, ve ark.. Non-invasive forced expiratory flowvolume curves to measure lung function in cats. *Respir Physiol Neurobiol* 2007;155(1):49-54. Busse W, Camargo C Jr, Boushey H, ve ark.. Expert panel report 3: guidelines for the diagnosis and management of asthma. Bethesda (MD): National Heart, Lung, and Blood Institute; 2007. Available at: <http://www.nhlbi.nih.gov/guidelines/asthma/asthgdln.htm>. Accessed June 24, 2013.

Calder PC. Polyunsaturated fatty acids and inflammation. *Biochem Soc Trans* 2005;33(Pt 2):423-7.

Dye JA. Feline bronchopulmonary disease. *Vet Clin North Am Small Anim Pract* 1992;22(5):1187-201.

Hawkins EC, DeNicola DB, Kuehn NF. Bronchoalveolar lavage in the evaluation of pulmonary disease in the dog and cat. *State of the art. J Vet Intern Med* 1990; 4(5):267-74

Hunt LW, Frigas E, Butterfield JH, ve ark.. Treatment of asthma with nebulized lidocaine: a randomized, placebo-controlled study. *J Allergy Clin Immunol* 2004; 113(5):853-9.

Lee-Fowler TM, Cohn LA, DeClue AE, ve ark.. Evaluation of subcutaneous versus mucosal (intranasal) allergen-specific rush immunotherapy in experimental feline asthma. *Vet Immunol Immunopathol* 2009;129(1-2):49-56.

Lee-Fowler TM, Guntur V, Dodam J, ve ark. The tyrosine kinase inhibitor masitinib blunts airway inflammation and improves associated lung mechanics in a feline model of chronic allergic asthma. *Int Arch Allergy Immunol* 2012;158(4):369-74.

Leemans J, Kirschvink N, Bernaerts F, ve ark. A pilot study comparing the antispasmodic effects of inhaled salmeterol, salbutamol and ipratropium bromide using different aerosol devices on muscarinic bronchoconstriction in healthy cats. *Vet J* 2009;180(2):236-45.

Leemans J, Kirschvink N, Clercx C, ve ark. Effect of short-term oral and inhaled corticosteroids on airway inflammation and responsiveness in a feline acute asthma model. *Vet J* 2012;192(1):41-8

Leemans J, Kirschvink N, Clercx C, ve ark. Functional response to inhaled salbutamol and/or ipratropium bromide in Ascaris suum-sensitised cats with allergen-induced bronchospasms. *Vet J* 2010;186(1):76-83.

Nafe LA, DeClue AE, Lee-Fowler TM, ve ark. Evaluation of biomarkers in bronchoalveolar lavage fluid for discrimination between asthma and chronic bronchitis in cats. *Am J Vet Res* 2010;71(5):583-91

Oliveira CR, Mitchell MA, O'Brien RT. Thoracic computed tomography in feline patients without use of chemical restraint. *Vet Radiol Ultrasound* 2011;52(4): 368-76.

Padrid P. Chronic bronchitis and asthma in cats. Philadelphia: WB Saunders; 2009.

Reinero CR, Decile KC, Byerly JR, ve ark. Effects of drug treatment on inflammation and hyperreactivity of airways and on immune variables in cats with experimentally induced asthma. *Am J Vet Res* 2005;66(7):1121-7.

Reinero CR. Advances in the understanding of pathogenesis, and diagnostics and therapeutics for feline allergic asthma. *Vet J* 2011;190(1):28-33.

Won S, Yun S, Lee J, ve ark. High resolution computed tomographic evaluation of bronchial wall thickness in healthy and clinically asthmatic cats. *J Vet Med Sci* 2017;79(3):567-71.



VETERİNER HEKİM
FERHAT ÜSTÜN



NAZOFARENGEAL POLİPLER

Nazofarengeal polipler, iyi huylu, pürüzsüz, pembe, etli, saplı, enflamatuvar bağ dokusu büyümeleridir (Woodward, 2020). Orta kulağı etkileyen neoplastik olmayan en yaygın kitlelerdir (Klose ve ark., 2010). Kedilerin timpanik zarından, işitme kanalından veya nazofarenksten gelen mukozal dokusundan kaynaklanan iltihaplı kitlelerdir. Bu polipler, timpanik boşluğu doldurabilir ve işitme kanalından nazofarenkse doğru veya timpanik zarın dış kulak kanalına doğru büyüyebilir ve solunum tıkanıklığı, burun tıkanıklığı, orta kulak iltihabı (otitis media) ve dış kulak iltihabı (otitis eksterna) gibi klinik belirtilerle ilişkilidir (Lamb ve ark., 2016). Bu polipler, geniş bir yaş aralığındaki (birkaç aydan 15 yıla kadar) kedileri etkiler ancak daha genç kedilerde daha yaygın oldukları bildirilmektedir (Klose ve ark., 2010).

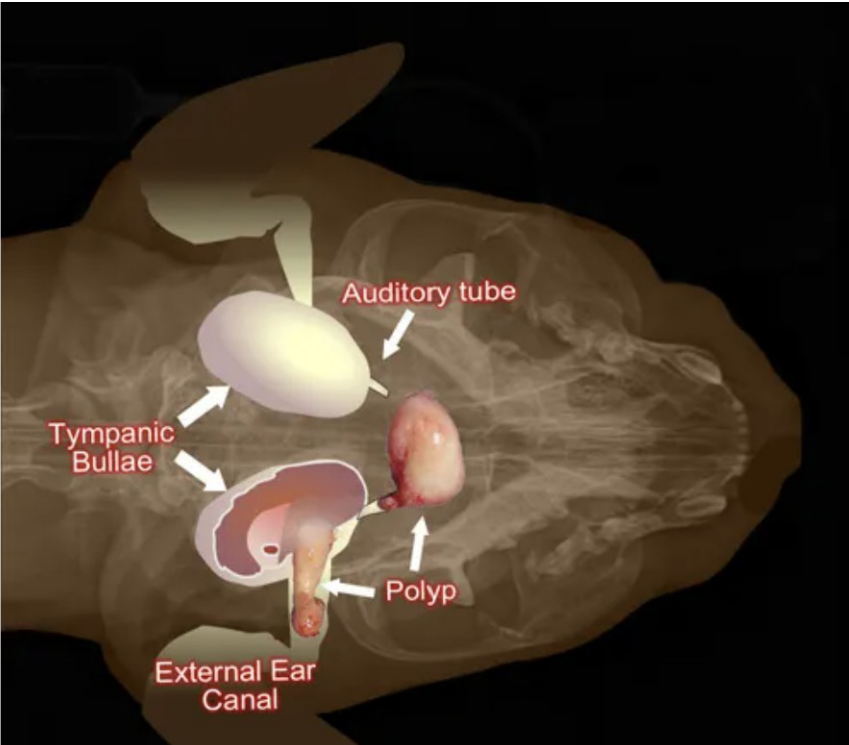
Etiyoloji

Kedilerde nazofarengeal poliplerin etiyojisi bilinmemektedir (Lamb ve ark., 2016). Poliplerin, doğumsal lezyonlar olarak geliştiği veya kronik inflamasyon, enfeksiyon veya başka bir sebepten kaynaklandığı öne sürülmüştür. Kedilerde kronik olarak kolonize olduğu bilinen Feline Calicivirus (FCV), bir çalışmada etkilenen bir kedide inflamatuvar bir polipten izole edilmiştir. Bir diğer çalışmada ise, Feline Herpesvirus-1 (FHV-1) DNA'sı veya FCV RNA'sı, herhangi bir polip dokusundan amplifiye edilmemiştir. Ancak bu çalışmada poliplerin çoğu formalin ile fikse edilip parafinle gömülmüş olduğundan kullanılan testlerin duyarlılığı

azalmış olabilir. Çoğu araştırmacı, aerobik kültürlerin tipik olarak negatif olması ve bakteriyel organizmaların rutin histopatolojik incelemede genellikle tespit edilmemesi nedeniyle, polip oluşumunun bakteriyel nedenlerle gelişmiş olmasının olasılıksız olduğuna inanmaktadır. Ancak bildiğimiz kadarıyla, Mycoplasma türlerinin, Chlamydomphila felis veya Bartonella türlerinin bu hastalık sendromundaki rolü henüz değerlendirilmeyi tamamlamamıştır. Bu organizmaların her birinin, kedilerde potansiyel üst solunum yolu patojeni olabileceği, kültürlerinin zor olduğu ve rutin histopatolojik incelemede genellikle fark edilmediği öne sürülmüştür. Bir ön çalışmada, 13 formalinle fikse edilmiş polipten 4'ünde Mycoplasma türlerine ait DNA amplifiye edilmiştir. Ancak hasta olmayan kedilerde orta kulakta aerobik bakterilerin, anaerobik bakterilerin ve Mycoplasma türlerinin kolonizasyonunun ne kadar yaygın olduğu bilinmemektedir (Klose ve ark., 2010).

Klinik Belirtiler

Klinik belirtiler değişkendir ve anatomik lokalizasyona bağlıdır (Klose ve ark., 2010). Kilo kaybı, hapsirme, burun akıntısı, stertor (burun tıkanıklığı sesi), dispne (nefes darlığı), disfaji (yutma güçlüğü), kusma, otore (kulak akıntısı) ve baş sallama yer alır. Orta kulak tutulumu, Horner sendromu veya fasiyal sinir felci ile kendini gösterirken; baş eğme, ataksi (denge kaybı) ve nistagmus (göz seğirmesi) iç kulak tutulumu belirtisi olarak görülür (Kudnig, 2002).



Teşhis

Otoskopik muayene, otitis eksterna (dış kulak iltihabı) ve kulak poliplerinin varlığını değerlendirmek için yapılmalıdır, çünkü bu polipler genellikle nazofarengeal poliplerle birlikte görülebilir. Yumuşak damak, dijital olarak veya bir kısırlaştırma kancası ile gerilerek polip görülebilir. Esnek fiberoptik endoskop, yumuşak damağın etrafından retrofleksiyon yaparak kaudal burun deliklerini değerlendirmek için kullanılabilir. Ancak yumuşak damak üzerine bakmanın daha basit bir yolu, bir diş hekimi aynası kullanmaktır. Radyografi, nazofarengeal alanda yumuşak doku kitlesi tespiti ve timpanik bullaların duvar kalınlaşması ve normal hava gölgesi-

Resim 1: Enflamatuvar poliplerin iki olası yerini gösteren kafatasının ventral görünümü: dış kulak kanalı ve nazofarenks (Ross, 2023).

FREEBREATHING

Solunum Sistemi Destekleyici

- Kedi ve köpeğinizin **daha rahat nefes** almasını sağlayın!



Enfes Bir Nefes

Enfes Bir Nefes

- Solunum yolu hastalıkları, kedi ve köpeklerde sık görülen ve yaşam kalitesini doğrudan etkileyen sağlık sorunlarından biridir. Feline üst solunum yolu enfeksiyonları (FURTI), bronşit, astım, kronik rinit ve viral/bakteriyel solunum yolu hastalıkları, kedilerde burun tıkanıklığı, hırıltılı solunum, hapşırma, öksürük ve nefes almada güçlük gibi belirtilerle kendini gösterir. FreeBreathing, solunum yollarını açmaya, mukus atılımını kolaylaştırmaya ve bağışıklık sistemini desteklemeye yardımcı olmak için geliştirilmiş doğal bileşenlerle formüle edilmiş bir üründür.
- FreeBreathing'in güçlü formülasyonu, Pelargonyum, Sardunya, Propolis, Mürver, Okaliptüs, Tarçın ve Meyan Kökü Ekstraktları gibi bitkisel bileşenler içerir. Pelargonyum ve sardunya ekstraktları, balgam söktürücü özellikleriyle solunum yollarındaki mukusun incelmesine ve rahatça dışarı atılmasına yardımcı olur. Propolis ve mürver ekstresi, antiviral ve antibakteriyel etkileriyle bağışıklık sistemini güçlendirirken, okaliptüs ekstraktı bronkodilatör etkisiyle hava yollarının genişlemesini destekler. Meyan kökü ve tarçın, solunum mukozasını yatıştırarak öksürüğü hafifletir ve inflamasyonu baskılar.
- FreeBreathing, özellikle üst solunum yolu enfeksiyonları, astım ve kronik bronşit gibi durumların yönetiminde etkili bir destek sunar. Antiinflamatuvar özellikleri sayesinde alerjik rinit ve kronik solunum yolu tahrişlerinde de kullanımı uygundur. Düzenli kullanım, kedi ve köpeklerinizin nefes almasını kolaylaştırarak yaşam kalitesini artırır.

NEDEN FREEBREATHING?



Doğal bitkisel bileşenlerle
solunum yollarını açar.



Bağışıklığı güçlendirerek
enfeksiyonlarla savaşır



Mukus atılımını kolaylaştırır
ve öksürüğü hafifletir

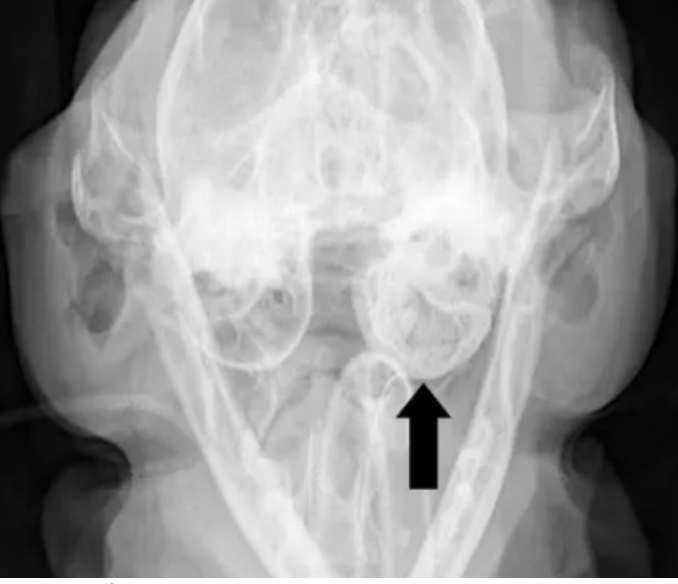


Astım, bronşit ve alerjik
rinit tedavisini destekler

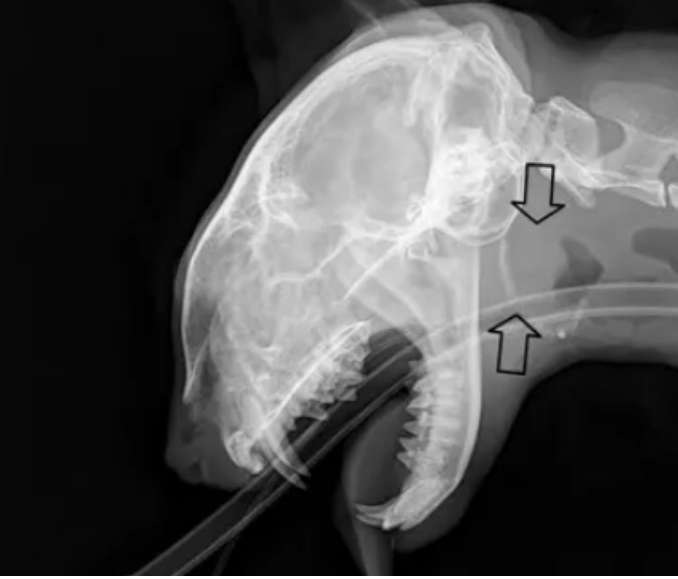


Bronkodilatör etkisiyle
hava yollarını genişletir





Resim 2: İnflamatuar polipleri olan bir kedinin ağız açık röntgeni. Normal bulla ile karşılaştırıldığında kalınlaşmış bulla (ok işareti) dikkatlice incelenebilir (Ross, 2023).

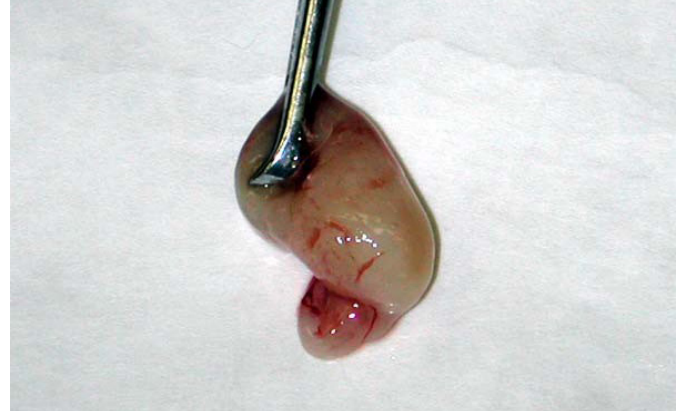

Resim 3: Lateral kafatası röntgeninde, farenks bölgesindeki çok büyük yumuşak doku yoğunluğu (oklarla işaretlenmiş), büyük bir inflammatuar polipi temsil etmektedir (Ross, 2023).

nin kaybı açısından değerlendirme yapmak için kullanılabilir. Ancak, otitis mediayı tespit etmede radyografinin duyarlılığı düşüktür, bir çalışmada %25'lik bir yanlış-negatif oranı bildirilmiştir. Alt solunum yolu hastalıklarını elimine etmek için torasik radyografiler önerilmektedir. Bilgisayarlı tomografi (BT), dış kulak kanallarını, timpanik zarları, kemik bullayı ve nazofarengeal alanı değerlendirmek için kullanılabilir, bu da nazofarengeal poliplerin erken ve doğru tanısını sağlar. BT, hangi bullanın etkilendiği hakkında ve etkinin şiddeti hakkında spesifik bir tanı sağlar. Kedilerde otitis media tanısında manyetik rezonans görüntüleme (MRG) kullanımı tanımlanmıştır; avantajları arasında katı ve sıvı yapıları ayırt edebilme, cerrahi planlama için çok düzlemli kesit yönlendirmesi ve yumuşak dokular için yüksek kontrast çözünürlüğü sayılabilir. Şiddetli, kronik hava yolu tıkanıklığı vakalarında, pulmoner hipertansiyonun varlığını ve ikincil etkilerini değerlendirmek için ekokardiyografi düşünülmelidir, çünkü bu durum, kronik hipoksi nedeniyle hipoksik pulmoner vazokonstriksiyona bağlı olarak ortaya çıkabilir (Kudnig, 2002).

Tedavi

Cornell Üniversitesi Veteriner Fakültesi'nden Dr. Flanders, tedavinin her zaman cerrahi olduğunu belirtmektedir. Anestezi altında küçük bir forseps ile polip uzaklaştırılabilir (basit traksiyon) (Cornell Feline Health Center). Bu makul bir birinci basamak yaklaşım olmasına rağmen, ventral bulla osteotomisi bazı cerrahlar tarafından tercih edilen tedavi olarak kabul edilir. Polip tabanının tek başına traksiyon avulsiyonu ile tam olarak çıkarılmaması, kedilerin %15-50'sinde hızlı bir şekilde yeniden büyümeye ve klinik belirtilerin geri dönmesine yol açar (Woodward, 2020). Dr. Flanders, , nüks olasılığını azaltmak için cerrahi sonrası tedavide öncelikle antibiyotiklerin ve belki de oral steroidlerin veya kulak damlalarının uygulanmasını önermektedir (Cornell Feline Health Center).



Resim 4: Nazofarengeal polip (Woodward, 2020)

Kaynakça

- Cornell Feline Health Center. (t.y.). Nasopharyngeal polyps. Cornell University College of Veterinary Medicine. Erişim tarihi 4 Ocak 2025, <https://www.vet.cornell.edu/departments-centers-and-institutes/cornell-feline-health-center/health-information/feline-health-topics/nasopharyngeal-polyps>
- Klose, T. C., MacPhail, C. M., Schultheiss, P. C., Rosychuk, R. A., Hawley, J. R., & Lappin, M. R. (2010). Prevalence of select infectious agents in inflammatory aural and nasopharyngeal polyps from client-owned cats. *Journal of Feline Medicine and Surgery*, 12(10), 769-774.
- Kudnig, S. T. (2002). Nasopharyngeal polyps in cats. *Clinical Techniques in Small Animal Practice*, 17(4), 174-177.
- Lamb, C. R., Sibbing, K., & Priestnall, S. L. (2016). Pathologic basis for rim enhancement observed in computed tomographic images of feline nasopharyngeal polyps. *Veterinary Radiology & Ultrasound*, 57(2), 130-136.
- Ross, L. (2023). Surgical removal of feline inflammatory polyps. *Clinician's Brief*. Erişim adresi: <https://www.cliniciansbrief.com/article/surgical-removal-feline-inflammatory-polyps>
- Woodward M. 2020. MSD Veterinary Manual. Nasopharyngeal polyps in animals. Erişim tarihi: 2 Ocak, 2025, Erişim adresi: https://www.msdsdvet-manual.com/ear-disorders/tumors-of-the-ear-canal-and-middle-ear/nasopharyngeal-polyps-in-animals#Diagnosis_v48068854



VETERİNER HEKİM
GİZEM ÖZEKMEK



KEDİLERDE ATELEKTAZİ

Veteriner hekimlikte solunum sistemi hastalıkları, hem akut hem de kronik durumlarda kedilerin yaşam kalitesini doğrudan etkileyen önemli problemlerdir. Atelektazi, akciğer dokusunun tamamen ya da kısmen kollabe olması durumudur ve ciddi solunum problemlerine yol açabilir (Silverstein ve Hopper, 2014). Özellikle uzun süreli anestezi uygulamaları veya pulmoner komplikasyonlar sırasında ortaya çıkma riski taşıyan bu durum, doğru müdahale edilmediğinde kedilerde yaşamı tehdit edebilir (King, 2011). Bu yazıda, kedilerde atelektazinin nedenleri, klinik belirtileri, tanı yöntemleri ve tedavi yaklaşımları ele alınacaktır (Fossum, 2018).

Nedenler

Kedilerde atelektazi, akciğer dokusunun kollabe olmasına yol açan farklı mekanizmalar sonucu ortaya çıkabilir. Genel olarak birkaç başlık altında incelenebilir:

1. Obstrüktif Nedenler

Bronş veya bronşiolerin mukus, yabancı cisim, inflamatuvar materyal veya tümör gibi yapılarla tıkanması sonucu hava akışı engellenir (Silverstein ve Hopper, 2014). Bu durum, distal akciğer dokusunun havalanamamasına ve kollabe olmasına neden olur (Silverstein ve Hopper, 2014). Özellikle kronik bronşit veya aspirasyon vakalarında sıkça görülür (King, 2011).

2. Kompresif Nedenler

Akciğer dokusunun dışarıdan bir baskıya maruz kalması sonucu gelişir. Plevral efüzyon, hemotoraks, pnömotoraks veya diafragma hernisi gibi durumlar bu tür atelektazinin başlıca nedenlerindedir (Fossum, 2018). Bu durumlarda, akciğerlerin genişlemesi fiziksel olarak engellenir (Silverstein ve Hopper, 2014).

3. Anestezi İle İlişkili Nedenler

Uzun süreli anestezi uygulamaları sırasında kedilerde atelektazi riski artar. Özellikle dorsal veya lateral pozisyonda uzun süre yatma durumunda, alveoller yeterince havalanmadığı için kollaps gelişebilir (Fossum, 2018). Ayrıca ventilasyonun yetersiz olması veya endotrakeal tüpün uygun şekilde yerleştirilmemesi de bu riski artırır (Silverstein ve Hopper, 2014).

4. Diğer Sebepler

Pulmoner enfeksiyonlar (örneğin, pnömoni) (King, 2011) Solunum kaslarında zayıflığa yol açan nöromusküler hastalıklar (Silverstein ve Hopper, 2014) Travma sonrası akciğer dokusunda meydana gelen hasar (Fossum, 2018)

Klinik Belirtiler

Kedilerde atelektazinin klinik belirtileri, etkilenmiş akciğer bölgesinin büyüklüğüne ve atelektazinin altında yatan

nedene bağlı olarak değişiklik gösterebilir. Belirtiler genellikle solunum sistemiyle ilişkili olup, aşağıdaki şekilde sıralanabilir:

1. Solunum Güçlüğü (Dispne)

Atelektazi, oksijenlenmeyi azaltarak solunumun zorlaşmasına yol açar. Kedilerde açık ağızla solunum, hızlı nefes alma (taşipne) ve abdominal solunum görülebilir (Silverstein ve Hopper, 2014).

2. Azalan Solunum Sesleri

Fiziksel muayenede, etkilenen akciğer bölgesinde solunum seslerinin azaldığı veya tamamen kaybolduğu fark edilebilir. Bu durum özellikle steteskopla yapılan dinleme sırasında belirgindir (King, 2011).

3. Mukozalarda Renk Değişikliği

Hipoksemiye bağlı, mukozalarda solgunluk veya siyanoz oluşabilir. Bu durum genellikle hastalığın ilerlemiş evrelerinde belirgindir (Fossum, 2018).

4. Letarji ve İştahsızlık

Kedilerde genel bir halsizlik, yorgunluk ve iştah kaybı görülebilir. Bu durum, hem solunum sıkıntısından hem de altta yatan sistemik hastalıklardan kaynaklanabilir (Silverstein ve Hopper, 2014).

5. Azalan Egzersiz Toleransı

Atelektaziden etkilenen kediler, oksijen ihtiyacını karşılamadıkları için fiziksel aktivite sırasında hızlı bir şekilde yorulabilirler (King, 2011).

Tanı Yöntemleri

Kedilerde atelektazi tanısı koymak için birden fazla yöntem kullanılabilir. Tanıda fiziksel muayene bulguları, görüntüleme teknikleri ve ileri tanısal araçlar bir arada değerlendirilir:



1. Fiziksel Muayene

Veteriner hekim, stetoskop yardımıyla etkilenen akciğer bölgesinde azalan veya tamamen kaybolan solunum seslerini tespit edebilir. Bu muayenede, aynı zamanda taşipne veya solunumun yüzeysel olduğu fark edilebilir (Silverstein ve Hopper, 2014).

2. Radyografi

Toraks röntgeni, atelektaziye teşhis etmede ilk tercih edilen görüntüleme yöntemidir. Akciğerin kollabe olmuş bölgesi opak görünür ve mediastinal yapılar etkilenmiş tarafa doğru kayabilir. Ayrıca plevral efüzyon gibi eşlik eden durumlar da değerlendirilebilir (Fossum, 2018).

3. Bilgisayarlı Tomografi (BT)

BT, radyografiden daha yüksek çözünürlük sunarak küçük kollabe alanları veya eşlik eden lezyonları daha ayrıntılı bir şekilde görüntülemeye olanak tanır. Özellikle obstrüktif nedenlerin değerlendirilmesinde faydalıdır (King, 2011).

4. Bronkoskopi

Bronkoskopi, hem tanısal hem de tedavi amaçlı kullanılabilir. Obstrüktif nedenlerden şüphelenildiğinde hava yollarının görsel olarak incelenmesi için ve gerektiğinde hava yollarındaki yabancı cisim veya mukus birikiminin temizlenmesi için tercih edilir (Silverstein ve Hopper, 2014).

5. Kan Gazı Analizi

Hipoksemiye bağlı olarak kandaki oksijen seviyeleri düşebilir. Kan gazı analizi, atelektazinin fizyolojik etkilerini değerlendirmek için önemli bir tanı yöntemidir (King, 2011).

Tedavi ve Yönetim

Kedilerde atelektazi tedavisi, altta yatan nedene yönelik olmalıdır. Tedavi sürecinde, akciğerlerin havalanmasını sağlamak ve komplikasyonları önlemek öncelikli hedeflerdir.

1. Oksijen Terapisi

Hipoksemi gelişen hastalarda, oksijen tedavisi acil bir gerekliliktir. Burun kanülü, oksijen kafesi veya maskeyle oksijen sağlanabilir. Bu, dokuların oksijenlenmesini artırır ve kedinin genel durumunu iyileştirir (Silverstein ve Hopper, 2014).

2. Fizyoterapi ve Postural Drenaj

Akciğerlerin havalanmasını artırmak için kedinin pozisyonu düzenlenebilir. Örneğin, etkilenen akciğer yukarıda kalacak şekilde yatırılarak sağlıklı akciğerlerin daha iyi havalanması sağlanabilir. Ayrıca, perküsyon (hafif vurma) gibi fizyoterapi yöntemleri mukusun çıkarılmasına yardımcı olabilir (King, 2011).

3. Bronkoskopi

Eğer obstrüktif bir neden (örneğin mukus tıkanıklığı veya yabancı cisim) mevcutsa, bronkoskopi ile bu engeller temizlenebilir. Bu, hem tanısal hem de tedavi edici bir yöntemdir (Fossum, 2018).

4. Cerrahi Müdahale

Tümör, diafragma hernisi veya ciddi travmalar gibi anatomik nedenler varsa cerrahi müdahale gerekebilir. Özellikle kompresyon tipi atelektazi durumlarında cerrahi müdahale, etkili bir çözüm olabilir (Silverstein ve Hopper, 2014).

5. Anestezi Sonrası Bakım

Anestezi kaynaklı atelektazi riskini azaltmak için ventilasyon destekli anestezi uygulanmalı ve anestezi sonrası akciğerlerin yeterince havalanması sağlanmalıdır. Hasta düzenli olarak çevrilerek akciğer kollapsı önlenmelidir (King, 2011).

6. İlaç Tedavisi

Eğer enfeksiyon veya inflamasyon mevcutsa, uygun antibiyotikler veya anti-enflamatuvar ilaçlar kullanılabilir. Ayrıca, bronkodilatörler solunum yollarının genişlemesine yardımcı olabilir (Fossum, 2018).

Sonuç

Atelektazi, kedilerde nadir görülmesine rağmen, doğru bir şekilde ele alınmadığında ciddi komplikasyonlara yol açabilen bir durumdur (Silverstein ve Hopper, 2014). Özellikle cerrahi müdahaleler sırasında ve sonrasında bu riskin farkında olunması, erken tanı ve tedaviyi kolaylaştırabilir (Fossum, 2018). Veteriner hekimlerin, akciğer havalanmasını desteklemek için uygun anestezi teknikleri ve postoperatif bakım uygulamaları konusunda dikkatli olmaları gerekmektedir (King, 2011). Ayrıca, atelektazinin nedenlerini doğru bir şekilde belirlemek ve uygun tedaviyi hızla uygulamak, prognozu olumlu yönde etkileyebilir (Silverstein ve Hopper, 2014). Kedilerde yaşam kalitesini artırmak ve olası komplikasyonları önlemek için bu duruma yönelik bilinçli yaklaşımlar büyük önem taşımaktadır (Fossum, 2018).

Kaynakça:

Fossum TW. Small Animal Surgery. 5th Edition. Elsevier, 2018.
King LG. Respiratory Disease in Small Animal Practice. Elsevier, 2011.

Silverstein DC, Hopper K. Small Animal Critical Care Medicine. 2nd Edition. Elsevier, 2014.



VETERİNER HEKİM
BİLNUR DEFNE BALCI

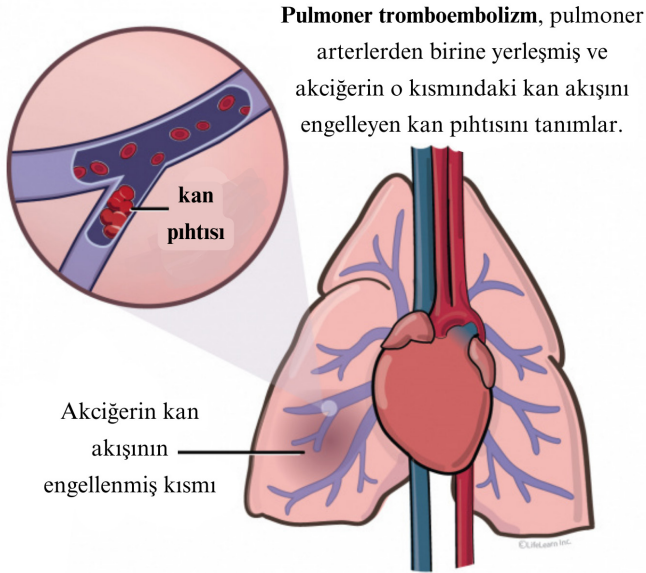


KEDİLERDE PULMONER TROMBOEMBOLİZM

Pulmoner tromboembolizm (PTE), kan pıhtısını ifade eder. Pulmoner tromboembolizmin, görülme sıklığı ve yaygınlığı hakkında bir bilgi bulunmamaktadır (Barnes ve ark.). PTE, primer bir durumun sonucu olarak pulmoner damarlarda trombüs oluşumu ve kan akışının tıkanmasıyla oluşan sekonder bir komplikasyondur (Johnson, 2014).

“PTE hemen hemen her zaman birincil bir hastalığa ikincil olarak ortaya çıkar, bu nedenle belirli bir hasta profili yoktur; ancak yaşlı hastalar, trombüs oluşumunu destekleyen durumlar açısından daha yüksek risk altında olabilir.” (Johnson, 2014).

Resim 1:



Tablo 1: PTE ile ilişkili hastalıklar ve risk faktörleri

HASTALIKLAR	GENEL KOŞULLAR VE RİSK FAKTÖRLERİ
Kardiyomiyopati	Yaygın intravasküler koagülasyon (DIC)
Dirofilaria immitis enfeksiyonu	Hareketsizlik
Glomerülo nefrit veya protein kaybettiren nefropati	Ortopedik cerrahi
Hiperadrenokortisizm	Kan zehirlenmesi
İmmün aracılı hemolitik anemi (IMHA)	Şiddetli inflamasyon veya sistemik inflamatuvar yanıt sendromu
Neoplazi	Şiddetli sistemik hastalık
Nefrotik sendrom	Travma (özellikle ortopedik)
Pankreatit	Vasküler erişim (IV kateterler)
Sistemik lupus eritematozus	
Vaskülit	

Klinik Görünüm

- Nefes Almada Ani Güçlük
- Hızlı Nefes Alma
- İştahta Azalma (Anoreksi)
- Bayılma/Çökme (Kollaps)
- Öksürük
- Kan Tükürme
- Zayıflık
- Egzersiz İntoleransı
- Huzursuzluk

Nedenleri

- PTE; hiperkoagülabiliteye, kan stazına veya endotel hasarına yol açan herhangi bir hastalıktan kaynaklanabilir.
 - Tromboza katkıda bulunan bu faktörler topluca Virchow üçlüsü olarak bilinir.
 - Trombositlerin aktivasyonu
 - Antikoagülan proteinlerin kaybı
- Prokoagülan pıhtılaştırma faktörlerinde artış (Johnson, 2014).

“Sistemik inflamasyona neden olan herhangi bir hastalık PTE oluşumuna yol açabilir.” (Johnson, 2014)

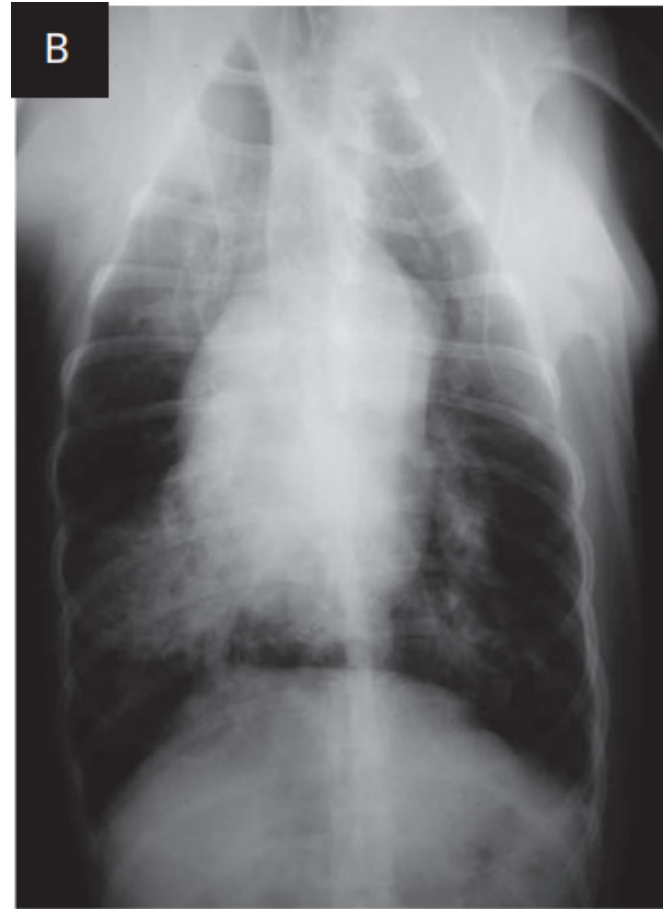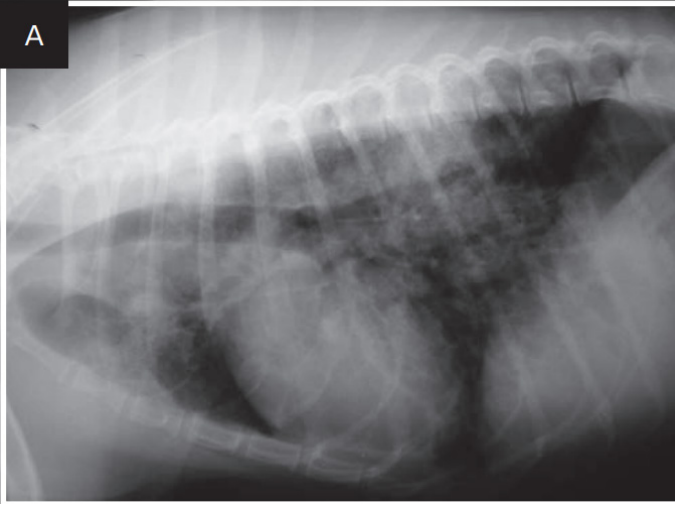
PTE'nin İki Genel Kategorisi (Johnson, 2014)

D. immitis enfestasyonu yla ilişkili olanlar (yani, yüksek derecede inflamasyonlu, radyografik değişiklikler üreten)	Alta yatan başka bir hastalıkla ilişkili olanlar (radyografik olarak belirsiz olabilir)
D. immitis'e bağlı trombüsler genellikle kalp ve akciğer atardamarında oluşur.	Alta yatan başka bir hastalığa bağlı trombüsler distalde oluşup kalbin sağ tarafına doğru ilerleyerek pulmoner arterde yerleşebilir.

Trombüs, akciğer dolaşımına girdiğinde kan akımını engeller ve alveollerin yeterince kanlanamamasına (ancak yine de havalandırılmasına) neden olur. Bu durum ventilasyon/perfüzyon (V/Q) uyumsuzluğuna sebebiyet verir.

Trombüse yanıt olarak ek patolojiler oluşur; örneğin pulmoner ödem, atelettazi, inflamatuvar sitokin salınımı ile plevral efüzyon.

Küçük trombüsler klinik olarak sessizdir, çünkü pulmoner dolaşım intrapulmoner şant yoluyla etkilenen bölgeyi bypass edebilir. *Daha büyük trombüsler ani ölüme neden olabilir.*



Resim 2: D. immitis ve PTE'si olan bir hastanın lateral (A) ve ventrodorsal (B) görünümü. Pulmoner arterlerin körelmesine, genişlemesine ve yoğun interstisyel ila alveoler infiltrata dikkat edin (Johnson, 2014).

Klinik şiddeti etkileyen diğer faktörler şunlardır:

- Altta yatan hastalığın şiddeti
- Eş zamanlı kalp hastalığı
- İkincil yanıtın derecesi (örneğin ödem, bronkokonstriksiyon, atelektazi)

Böyle hastaların geçmişinde; glukokortikoid kullanımı, neoplazi, kalp hastalığı, yakın zamanda geçirilmiş cerrahi girişim veya immobilizasyon bulunabilir.

Fizik muayene bulguları arasında taşipne, siyanoz, solukluk ve juguler venöz distansiyon bulunabilir. Bunlara ek olarak, altta yatan hastalığın klinik bulguları da mevcut olabilir.

PTE'nin tanınması zor olabilir, çünkü etkilenen hastalar klinik olarak sağlıklı veya belirgin derecede hipoksik görünebilir. Hipoksi derecesine bağlı olarak etkilenen hastalarda taşipne, zor nefes alma, öksürük veya hemoptizi, ani çöküş veya mental durum değişikliği görülebilir (Johnson, 2014).

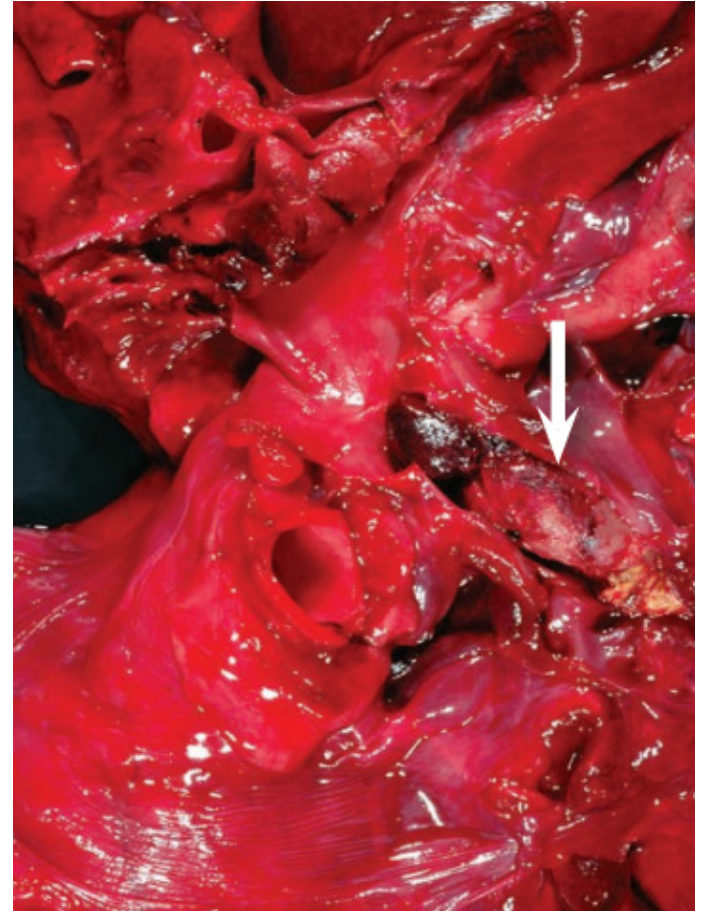
Toraksik oskültasyonda pulmoner hipertansiyona bağlı S2 bölünmesi görülebilir (Johnson, 2014)

Kesin tanı zordur ve çoğunlukla nekropsisi sonrasında konur.

! Altta yatan hastalık öyküsü olan akut taşipne, hipoksi ve solunum zorluğu olan her hastada PTE düşünülmelidir.

! Radyografide normal veya normale yakın bulgular gösteren belirgin hipoksik herhangi bir hastada PTE düşünülmelidir.

! Sistemik inflamasyona neden olan herhangi bir hastalık PTE oluşumuna yol açabilir (Johnson, 2014).



Resim 3: Akciğer atardamarında trombus, beyaz ok (Johnson, 2014).



AYRICI TANIDA:

- Üst solunum yolu tıkanıklığı
- Akciğer iltihaplanması
- Solunan toksinler
- Akciğer kanaması
- Astım
- Plevral boşluk hastalığı
- Konjestif kalp yetmezliği
- Akut solunum sıkıntısı sendromu (ARDS)

Laboratuvar Bulguları

Tam kan sayımı, serum kimyası paneli ve idrar tahlili sonuçları değişken ve nonspesifik olup altta yatan durumu yansıtabilir.

Stres lökogramı bulunabilir.

Arteriyel kan gazı analizi

Hipoksi, yükselmiş A-a gradyanı ve azalmış P:F oranı.

Hipokapni ve solunum alkalozu mevcut olabilir.

Ciddi şekilde etkilenen hayvanlarda solunum asidozu gelişebilir.

Ekokardiyografide sağ taraflı hacim yüklenmesi veya pulmoner arter genişlemesi bulguları görülebilir.

Nadiren trombüsün kendisi görülebilir.

D. immitis varlığı görülebilir.

Ekokardiyogramda normal sonuç PTE'yi ekarte etmez.

Helikal veya spiral BT taraması trombüsü gösterebilir.

Pulmoner anjiyografi selektif (örneğin, kateter yönlendirilmiş ve pulmoner arterle sınırlı) veya non-selektif (örneğin, intravenöz olarak uygulanan) olabilir, ve bu trombüsü ve dolun defektini gösterebilir.

Kontrast maddenin seyreltilmesi, non-selektif anjiyografinin doğruluğunu azaltır, ancak bu işlem yaygın olarak mevcuttur ve daha güvenlidir.

V/Q perfüzyon taraması/nükleer sintigrafi doğru olabilir ancak yaygın olarak bulunmamaktadır.

Taramalar PTE için oldukça hassastır ancak spesifik değildir (Johnson, 2014).

HİPOKSİK HASTALARDA CİDDİ AKTİVİTE KISITLAMASI ENDİKEDİR. MÜMKÜNSE RİSK ALTINDAKİ HASTALARDA SINIRLI AKTİVİTE TEŞVİK EDİLMELİDİR. PTE İLE İLİŞKİLİ DURUMLARDA, HASTA SAHİBİNE PTE'NİN MÜMKÜN OLABİLECEĞİ VE TANI VE HASTALIK YÖNETİMİNİN ZORLU OLABİLECEĞİ BİLDİRİLMELİDİR. BU DURUM, ÖZELLİKLE İMMUN ARACILI HEMOLİTİK ANEMİ (IMHA), HİPERADRENOKORTİSİZM VEYA BU DURUMLARIN YAYGINLIĞI NEDENİYLE OLUŞAN DİROFİLARIAZİS HASTALARINDA ÖNEM KAZANMAKTADIR (JOHNSON, 2014).

İlaçlar

İnsanlarda antikoagülasyon ve tromboprofilaksi için pek çok tedavi seçeneği mevcut olmasına rağmen, bunların çok azı veteriner hekimlikte randomize kontrollü çalışmalarda etkililiğini kanıtlamıştır.

PTE'nin önlenmesi veya yönetimi için (IMHA'lı hastalarda aspirin kullanımı hariç) üstün olan net bir ilaç rejimi ortaya çıkmamıştır.

Heparin ve varfarin pıhtı oluşumunu önlemek için kullanılır ancak pıhtı lizisine neden olmaz.

Doku plazminojen aktivatörü (tPA) ve streptokinaz pıhtı lizisine neden olabilir.

Kanama riski, veri eksikliği, tedavi rejiminin karmaşıklığı ve tedavi masrafları gibi hususlar dikkate alınmalıdır (Johnson, 2014).

Kaynakça

Barnes, C.; Weir, M.; Downing, R. Pulmonary Thromboembolism (Blood Clots in the Lungs) in Cats. Erişim Adresi: <https://vcahospitals.com/know-your-pet/pulmonary-thromboembolism-blood-clots-in-the-lungs-in-cats>

Johnson, A. (2014) Pulmonary Thromboembolism. Erişim Adresi: <https://www.cliniciansbrief.com/article/pulmonary-thromboembolism>

Schermerhorn, T.; Pembleton-Corbett, J. R.; Kornreich, B. (2008) Pulmonary Thromboembolism in Cats <https://doi.org/10.1111/j.1939-1676.2004.tb02580.x>

Weinkle T.K., Center S.A., Randolph J.F., ve ark. Evaluation of prognostic factors, survival rates, and treatment protocols for immune-mediated hemolytic anemia in dogs: 151 cases (1993-2002). JAVMA 226:1869-80, 2005.



VETERİNER FAKÜLTESİ ÖĞR.
İREM DENİZ TÜRK



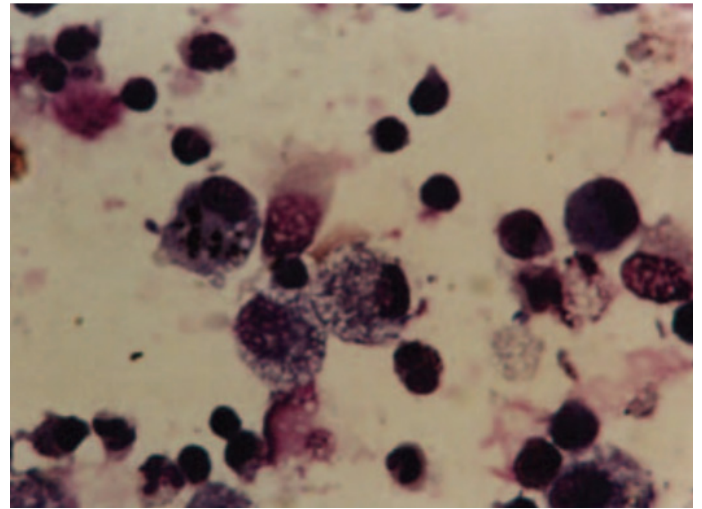
EVCİL HAYVANLARIN EV ORTAMINDA SİGARA DUMANINA MARUZİYETİ

Pasif içicilik ve sigara dumanına maruz kalmanın insan sağlığı üzerindeki olumsuz etkileri uzun yıllardır bilinmektedir ve yapılan detaylı araştırmalar ile etkileri bilimsel olarak sunulmaktadır. Ancak sigaranın bu zararlı etkileri yalnızca insanlarla sınırlı kalmamaktadır; hayatlarımızı ve evlerimizi paylaştığımız evcil hayvanlar da sigara dumanından kaynaklanan ciddi sağlık riskleriyle karşı karşıyadır. Sahipleriyle yakın ilişkileri, kontamine giysiler ve ciltle temas, duman bileşenlerinin emilimini kolaylaştırmaktadır. Pasif içicilik, evcil hayvanların solunum yollarını tahriş edebilir, alerjik reaksiyonlara neden olabilir ve hatta uzun vadede kanser gibi ölümcül hastalıklara yol açabilir. Evcil hayvanların tütün dumanındaki bileşenlere maruz kalması; havadaki dumanın solunması, halılar, mobilyalar, yatak takımlarıyla temas sonrası tüy ve deride biriken parçacık ve kalıntıların deri yoluyla emilmesi ve temizlenme sırasında deride biriken parçacıkların yutulması gibi yollardan kaynaklanır. Kediler kendilerini temizlerken yalanma (grooming) alışkanlıkları nedeniyle tütüne direkt maruz kalabilir. Epidemiyolojik verilerin analizi, evcil hayvanların tütün dumanına maruz kalmasının, kedilerde lenfoma ve skuamöz hücreli karsinom, köpeklerde ise burun tümörleri ve akciğer karsinomları gibi belirli malign neoplazmaların gelişimiyle ilişkili olabileceğini düşündürmektedir (Bertona-Johnson ve ark., 2008; Bukowski ve ark., 1998).

Sigara ile ilişkili hastalıklar açısından anatomik riskleri değerlendirdiğimizde brakiosefalik ve mezosefalik köpekler uzun burunlara sahip, solunan havayı daha etkili bir şekilde filtreleyebilen dolikosefalik ırklarla karşılaştırıldığında daha yüksek risk altında bulunur (Reif ve ark.,

1992). Küçük köpekler ise, sahipleriyle daha yakın temas halinde olduğu için sigara dumanına daha fazla maruz kalabilmektedir (Cook ve Dowling, 1977).

Pasif olarak sigara dumanına maruz kalmanın köpekler üzerindeki etkisini incelemek amacıyla yapılan bir çalışmada 30 adet Yorkshire terrier ırkı köpeğin yarısı en az 24 ay boyunca günlük 20 adet sigara içen bireylerin yaşadığı evlerden, diğer yarısı ise sigara içilmeyen evlerden seçilmiştir. Araştırmadaki tüm köpeklerden bronkoalveolar lavaj ve kranial biyopsi yöntemleri ile örnekler alınmış ve bu örneklerdeki hücre popülasyonları, makrofaj sitoplazmasındaki antrakoz (karbon partiküllerinin solunması ile ortaya çıkan bir pnömokonyoz türü) varlığı incelenmiştir. Ayrıca immünokromatografik bir test ile idrarda tütün maruziyetinin biyobelirteci ve nikotinin baskın metaboliti olan kotinin miktarı ölçülerek köpeklerin çevresel sigara dumanı maruziyeti değerlendirilmiştir. Sigara dumanına maruz kalan köpeklerde, iki köpek aktif sigara maruziyetine (idrarda kotinin konsantrasyonu >1.000 ng/ml) işaret eden sonuçlar göstermiştir. Üç hayvan düşük düzeyde maruziyet (10-30 ng/ml), kalan on hayvan ise yüksek düzeyde maruziyet (30-100 ng/ml) göstermiştir. Alınan trakea biyopsilerinde gözlemlenen başlıca değişiklik makrofajların sitoplazmalarındaki pigmentlerin varlığı olmuştur ve bu durum karbon partiküllerinin solunması ile ortaya çıkan bir pnömokonyoz türü antrakoz olarak değerlendirilmiştir (Roza ve Viegas, 2007).

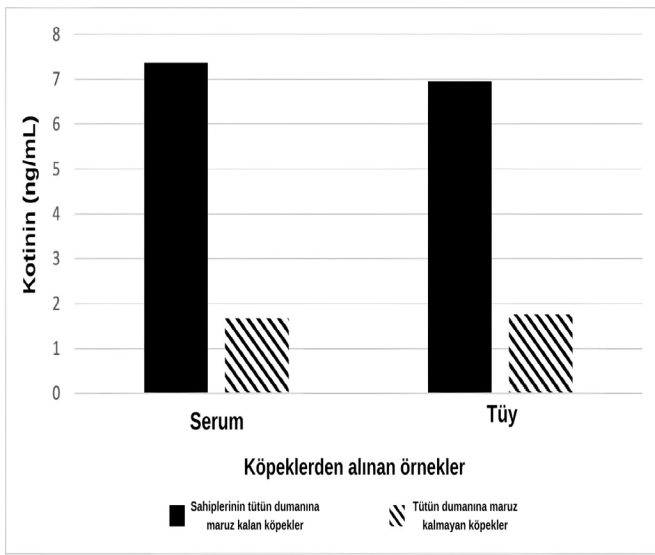


Resim 1: Sitoplazmalarında antrakoz bulunan makrofajları gösteren bronkoalveoler lavaj örneği (Roza ve Viegas, 2007)

Sigara dumanına maruz kalan köpeklerin kanındaki serum kotinin seviyeleri, maruz kalmayanlara kıyasla önemli derecede daha yüksektir. Bu sonuç, köpeklerin sigara dumanına kısa vadeli daha fazla maruz kaldığını gösteriyor. Alınan tüy örneklerinde de dumana maruz kalmayanlara göre daha yüksek kotinin konsantrasyonları bulunmuştur.

Bu, sigara dumanına uzun vadeli maruziyeti yansıtır çünkü tüydeki kotonin seviyeleri çevresel maruziyetin daha kalıcı kaydını sunar. Bu bulgular kotoninin köpeklerde sigara dumanına maruz kalmayı tespit etmek için güvenilir bir biyomarker olduğunu ve sigara dumanına pasif olarak maruz kalınmasının serum ve tüy kotonin seviyeleri aracılığıyla hem kısa hem de uzun vadeli olarak ölçülebileceğini göstermektedir.

Çevresel sigara dumanı, asbest, herbisitler gibi faktörlere maruziyetin ele alındığı başka bir çalışmada pasif olarak sigara dumanına maruziyet ile köpeklerde burun kanseri arasında bir ilişki araştırılmıştır. Anatomik olarak uzun burunlara sahip dolikosefalik köpeklerin burun kanserine yakalanma oranının, diğer köpeklere göre daha yüksek olduğuna saptanmıştır (Bukowski ve ark., 1998).

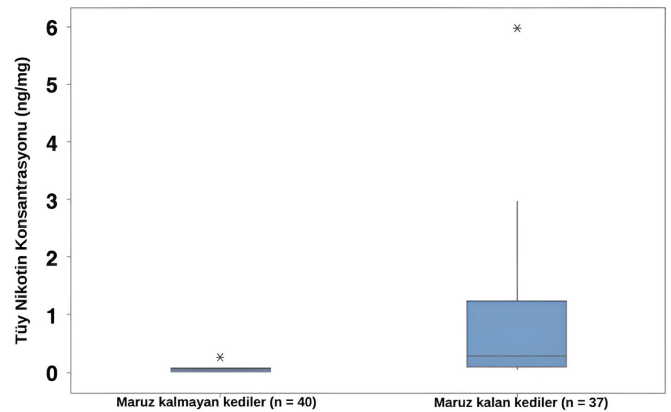


Resim 2: Sigara dumanına maruz kalan ve maruz kalmayan köpeklerde serum ve tüy kotinin konsantrasyonları (Groppetti ve ark., 2023)

Tütün bileşeninin lenfoid doku üzerinde kanserojen etkisi olabileceği ve lenfosit öncülerinde mutasyona neden olabileceği düşünülmektedir. Solunan sigara dumanında, 40'tan fazla mutajenik ajan ve kanserojen madde tanımlanmıştır. Tütün dumanına maruz kalan evcil kedilerin, sigara içilmeyen ortamlarda yaşayan kedilere kıyasla lenfoma geliştirme riskinin önemli ölçüde daha yüksek olduğu bildirilmiştir. Beş yıldan uzun süre duman maruziyeti olan ve günde bir veya daha fazla sigara paketi içilen evlerde yaşayan hayvanların bu tümörü geliştirme riskinin üç kat daha fazla olduğu bulunmuştur (Bertone ve ark., 2002). Çevresel tütün dumanında bulunan toksinlerin ve kanserojenlerin yutulmasının kedilerde gastrointestinal lenfoma geliştirme olasılığını artırdığını kanıtlanmıştır (Smith ve ark., 2020). Evcil kedilerde, tüüne maruziyet lenfoma riskini artıran P53 tümör süpresör geninin ekspresyonunun arttığı rapor edilmiştir. Bu gen, hücre büyümesini negatif düzenlemekten sorumlu tümör baskılayıcı genlerden biridir ve mutasyona uğradığında işlevini kaybederek kontrolsüz hücre büyümesine yol açar (Bertone-Johnson ve ark., 2008).

Köpeklerde yapılan çalışmalarda olduğu gibi, ev ortamındaki tütün dumanına maruz kalan kediler de nikotini kotinine metabolize eder ve dumana maruziyet arttıkça idrardaki kotinin konsantrasyonları da artar. Sigara içilen hanelerde yaşayan kedilerde nikotinin bir metaboliti olan idrar kotinin seviyelerinin arttığı gözlenmiş ancak yarı ömrü yalnızca 10-14 saat olduğundan biyobelirteç olarak tütün dumanına yalnızca yakın zamanda gerçekleşen maruziyeti yansıtır ve bu çalışma uzun dönem maruziyet çalışmaları için uygun değildir (McNiell ve ark., 2007). Sigara içen kişilerin bulunduğu hanelerden 19 hayvan seçilmiş ve idrar toplandıktan sonra nikotin, kotinin ve 4-(methyl-nitrosamino)-1-(3-pyridyl)-1-butanol kısaca NNAL (tütün dumanına maruz kalmanın biyolojik izleme çalışmalarında kullanılan bir biyobelirteç, idrar metaboliti ve kanserojenik bir ajan) düzeyleri ölçülmüştür. Bu biyobelirteçlerin değerlerinin, sigara dumanına maruz kalmayan hayvanlarla karşılaştırıldığında yüksek olduğu gözlemlenmiştir. Ayrıca, 19 hayvandan sekizinde NNAL seviyelerinin tespit edilemediği bildirilmiştir. Bu durum, çevresel tütün dumanına maruziyet ile NNAL seviyeleri arasında bir ilişki olduğunu, yani idrarda NNAL konsantrasyonları tespit edilemeyen hayvanların, idrarında ölçülebilir NNAL konsantrasyonları bulunan kedilere göre daha düşük duman maruziyetine sahip olduğunu göstermektedir (Bertone-Johnson ve ark., 2008).

Sigara içenlerin bulunduğu iç ortamlarda bulunan evcil hayvanların tüylerinde tütün dumanı bileşenlerinin varlığını göstermiştir. Bu araştırma grubu, tütün dumanına maruz kalan kedilerin tüylerindeki nikotin seviyesinin, maruz kalmayan hayvanlara kıyasla daha yüksek olduğunu ve nikotinin tüylerde bir biyobelirteç olarak kullanılabilirliğini göstermiştir. Tüylerdeki nikotin seviyesi, sahiplerin günlük içtiği sigara sayısı ile pozitif ilişki göstermiştir. Evcil hayvanların tüylerinde bulunan nikotin seviyeleri karşılaştırıldığında köpeklere nazaran yalama davranışından dolayı tüylerde biriken nikotinin daha fazla yutulması sonucu kedilerde seviyelerin daha yüksek olduğu kanıtlanmıştır (Smith ve ark., 2017).



Resim 3: Tütün dumanına maruz kalan kedilerin tüylerindeki nikotin konsantrasyonları (Smith ve ark., 2017)

Eylem	Sigara İçen Evcil Hayvan Sahipleri (n = 698)	Sigara İçmeyen Evcil Hayvan Sahipleri (n = 531)
Sigarayı bırakmayı düşünmek	%11.3 (79)	-
Sigarayı bırakmaya çalışmak	%28.4 (198)	-
Evdeki diğer insanlara sigara içmeyi bırakmalarını istemek	%8.7 (61)	%16.4 (87)
Evdeki insanlardan iç mekanlarda sigara içmemelerini istemek	%14.2 (99)	%24.2 (128)
Evlerinde sigara içilmesine izin vermemek	%18.9 (189)	%12.6 (67)
Sigara içme, bırakma ve pasif içicilik hakkında bilgi almakla ilgilenmek	%40.0 (280)	%24.0 (128)

Resim 4: Anket sonuçları (Milberg ve ark., 2009)

Evcil hayvan sahiplerinin, evcil hayvanlarının pasif içici konumunda tütün dumanına maruz kalmasının tehlikeleri hakkında bilgi edinmesinin, sigara içme niyetleri üzerindeki etkisi yapılan bir anket ile veriye dönüştürülmüştür. Bu sonuçlara göre birçok hayvan sahibinin pasif içiciliğin evcil hayvanlarına verdiği zarar hakkında bilgilenmesi sonucu sigaraya bırakmaya eğilimli hale geldikleri gözlemlenmiştir (Milberg ve ark., 2009).

Katılımcıların “Eğer tütün dumanına maruziyetin evcil hayvanlarınıza zarar verebileceği söyleneydi, ne yapardınız?” sorusuna verilen cevapları şu şekildedir:

Sonuç olarak evcil hayvan besleyen insanların bir solunum yolu irritanı olan sigara dumanı ve tütüne maruz kalan hayvanların olası sağlık problemleri hakkında veteriner hekimleri tarafından bilgilendirilmesi ve yapılan çalışmalarda geçen verilerden evcil hayvan sahiplerine kısaca bahsedilmesi birçok hasta yakınının evcil hayvanları yanında sigara tüketimini azaltmasına fırsat yaratabilir.

Kaynakça

Bertone, E. R., Snyder, L. A., & Moore, A. S. (2002). Environmental tobacco smoke and risk of malignant lymphoma in pet cats. *American journal of epidemiology*, 156(3), 268-273.

Bertone-Johnson, E. R., Procter-Gray, E., Gollenberg, A. L., Ryan, M. B., & Barber, L. G. (2008). Environmental tobacco smoke and canine urinary cotinine level. *Environmental research*, 106(3), 361-364.

Bukowski, J. A., Wartenberg, D., & Goldschmidt, M. (1998). Environmental causes for sinonasal cancers in pet dogs and their usefulness as sentinels of indoor cancer risks. *Journal of Toxicology and Environmental Health*, 54, 579-591.

Cook, S. D., & Dowling, P. C. (1977). A possible association between house pets and multiple sclerosis. *Lancet*, 1, 980-982.

Groppetti, D., Pizzi, G., Pecile, A., Bronzo, V., & Mazzola, S. M. (2023). Cotinine as a sentinel of canine exposure to tobacco smoke. *Animals*, 13(4), 693.

McNiel, E. A., Carmella, S. G., Heath, L. A., Bliss, R. L., Le, K. A., & Hecht, S. S. (2007). Urinary biomarkers to assess exposure of cats to environmental tobacco smoke. *American journal of veterinary research*, 68(4), 349-353.

Milberger, S. M., Davis, R. M., & Holm, A. L. (2009). Pet owners' attitudes and behaviours related to smoking and second-hand smoke: a pilot study. *Tobacco Control*, 18(2), 156-158.

Reif, J. S., Dunn, K., Ogilvie, G. K., & Harris, C. K. (1992). Passive smoking and canine lung cancer risk. *American Journal of Epidemiology*, 135, 234-239.

Roza, M. R., & Viegas, C. A. A. (2007). The dog as a passive smoker: effects of exposure to environmental cigarette smoke on domestic dogs. *Nicotine & tobacco research*, 9(11), 1171-1176.

Smith, V., Knottenbelt, C., Watson, D., Mellor, D. J., Guillen Martinez, A., Philp, H., ... & McBrearty, A. R. (2020). Hair nicotine concentration of cats with gastrointestinal lymphoma and unaffected control cases. *Veterinary Record*, 186(13), 414-414.

Smith, V. A., McBrearty, A. R., Watson, D. G., Mellor, D. J., Spence, S., & Knottenbelt, C. (2017). Hair nicotine concentration measurement in cats and its relationship to owner-reported environmental tobacco smoke exposure. *Journal of Small Animal Practice*, 58(1), 3-9.



VETERİNER FAKÜLTESİ ÖĞR.
İREM GEDİKLİ



KEDİLERDE SOLUNUM YOLU NEMATODLARI

Kedilerin hava yollarında en fazla 3 tane nematoda rastlanmaktadır: *Aelurostrongylus abstrusus* (Strongylida, Angiostrongylidae), *Troglostrongylus brevior* (Strongylida, Crenosomatidae) ve *Capillaria aerophila* (syn. *Eucoleus aerophilus*) (Trichinellida, Capillariidae).

Metastrongyloidler, *A. abstrusus* ve *T. brevior*, kedi türlerinin parazitleri olup alveollerde ve bronşlarda yaşarlar. Dolaylı yaşam döngüleri, ara konak olarak karada yaşayan gastropodları içerir. Her iki parazitin birinci evre larvaları (L1), solunum sisteminden sindirim sistemine farenks yoluyla geçer ve enfekte hayvanın dışkı yoluyla çevreye atılır. Ara konaklarda (sümüklü böcek ve salyangozlar), L1 ikinci (L2) ve sonra üçüncü evre larvalarına (L3) dönüşür - yani omurgalılar için enfeksiyöz evre. Kediler, çoğunlukla paratenik konakları, yani kemirgenleri, kuşları ve diğer küçük hayvanları avlayarak ve daha az sıklıkla sümüklü böcek veya salyangoz yiyerek (L3'ü yutarak) enfekte olurlar. *T. brevior* ayrıca enfekte anne kedilerden yavru kedilere vertikal yolla da bulaşır. *Capillaria aerophila*, kedigiller de dahil olmak üzere çeşitli etobur türlerini enfekte ettiği için daha geniş bir konak yelpazesine sahiptir. Yetişkin evrelerinde, bronş ve trakea mukozasının altında tamamen veya kısmen gömülü olarak yaşarlar ve dişiler çiftleşmeden sonra hava yollarının mukusu aracılığıyla yutağa kadar aktarılan, yutulan ve enfekte hayvanların dışkısıyla olgunlaştıkları ortama geçen yumurtalar üretirler.

A. abstrusus, birçok ülkede enzootik olarak bulunan kozmopolit bir parazittir; vahşi kedigillerin bir paraziti olan *T. brevior* ise, yakın zamanda ev kedilerinde verminöz bronkopnömoni etkeni olarak kabul edilmiş ve şimdiye kadar sadece Güney ve Doğu Avrupa ile Orta Doğu'da tanımlanmıştır.

Klinik bulgular

Aelurostrongylus abstrusus; parazit yüküne, sağlık durumuna, bağışıklık tepkisine ve enfekte kedinin yaşına bağlı olarak değişen şiddette klinik bulgularına sahip bir verminöz pnömoniye neden olur. Kedi aelurostrongylosisi, subklinik ve kendi kendini sınırlayan belirtilerden şiddetli ve potansiyel olarak yaşamı tehdit eden hastalığa kadar değişkenlik gösterebilir ancak çoğu hayvan, enfeksiyondan yaklaşık bir ay sonra ilk kez ortaya çıkan hafif ila orta dereceli solunum zorluğu göstermektedir. Aelurostrongylosisin çoğu belirtisi alt solunum yollarından kaynaklanır, en sık görülenleri kuru veya balgamlı öksürük, dispne, taşipne, abdominal - zorlu ve açık ağız solunumdur. Laboratuvar test sonuçları, yani eozinofili ve hafif anemi ile lökositoz, ara sıra lenfositoz, monositoz ve bazofilis spesifik değildir ve aelurostrongyloz tanı şüphesini doğrulayamaz.

Troglostrongylus brevior, *A. abstrusus* enfeksiyonunda görülmeyen olası vertikal bulaşma yolu nedeniyle kedi sağlığı için bir tehdit oluşturmaktadır. Gerçekten de yetişkin parazitler bronşyolları tıkayarak ödem ve parankimatöz hepatizasyonla birlikte yaygın pulmoner kanama ve akciğer konjesyonuna neden olarak solunum alışverişinin yüzeyini azaltır. Geciken tanı durumunda, *T. brevior*'un neden olduğu solunum lezyonları uygun antihelmintiklerin uygulanması durumunda bile ölümcül olabilir.

Oküler-nazal akıntı ve hapsirme gibi üst solunum yolu belirtileri genellikle troglostrongylosiste tanımlanır. *Troglostrongylus brevior*, kalp ve akciğer damarlarına dolaylı hasarlar verir ve geri döndürülemez ve kalıcı bir pulmoner hipertansiyona neden olabilir.

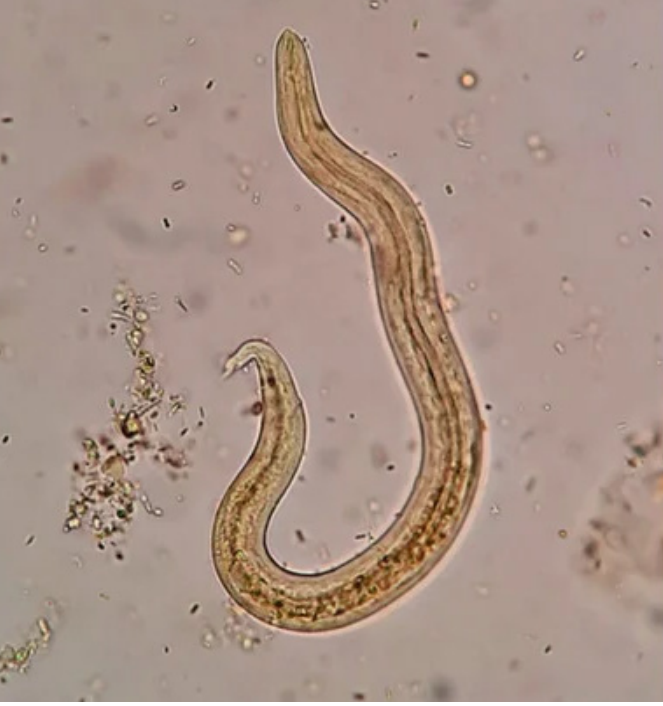Enfekte kedilerin çoğunda *C. aerophila*, hafif veya şiddetli solunum semptomları gösteren bir kronik bronşite neden olur. Ancak bazen bu, ölümcül olabilir. Genel durum bozukluğu, kuru veya sürekli öksürük, burun akıntılı hapsirme, dispne ve taşipne en sık görülen klinik belirtilerdir.

Parazitolojik inceleme

Solunum yolunda semptomları ile karşılaştığı zaman, dışkı flotasyon yöntemi yerine Baermann yöntemine daha sık başvurulmaktadır. Olası bir *C. aerophila* enfeksiyonunu tespit etmek için tek başına Baermann muayenesi yerine dışkı flotasyon yönteminin de gerçekleştirilmesi gerektiğini göz önünde bulundurmanız gerekir.



Resim 1. Baermann tekniği



Resim 2: Flotasyon yöntemi ile bulunan *Troglstrongylus brevior* L1 formu.

Radyografik bulgular

Alt solunum yolu ve pulmoner parankimal bozukluklardan şüphelenildiğinde torasik radyografi genellikle ilk tanısal incelemedir. Solunum nematodları tarafından doğal veya deneysel olarak enfekte olmuş kedilerde torasik radyografilerde tespit edilen en sık anormallikler, çok odaklı dağılımlara sahip bronşiyal, nodüler ve yapılandırılmamış interstisyel desenlerden erken evrelerde ve şiddetli vakalarda generalize alveoler desenlere kadar değişir.

Aelurostrongylosis vakalarında radyografik anormallikler spesifik olmayıp sıklıkla diğer solunum hastalıklarının görüntüleri ile karışıklık gösterebilir. *T.brevior*; bazen yapılandırılmamış interstisyel veya nodüler, alveoler veya vasküler desenler veya bunların bir kombinasyonu ile birlikte hafif ila şiddetli bir bronşiyal desen göstermektedir. Bu bulgular, diğer akciğer kurtlarının varlığından bağımsız olarak *T. brevior* ve/veya *C. aerophila* ile enfekte olmuş kedilerde bronşiyal desenin çok sık olduğunu göstermektedir.

Tedavi

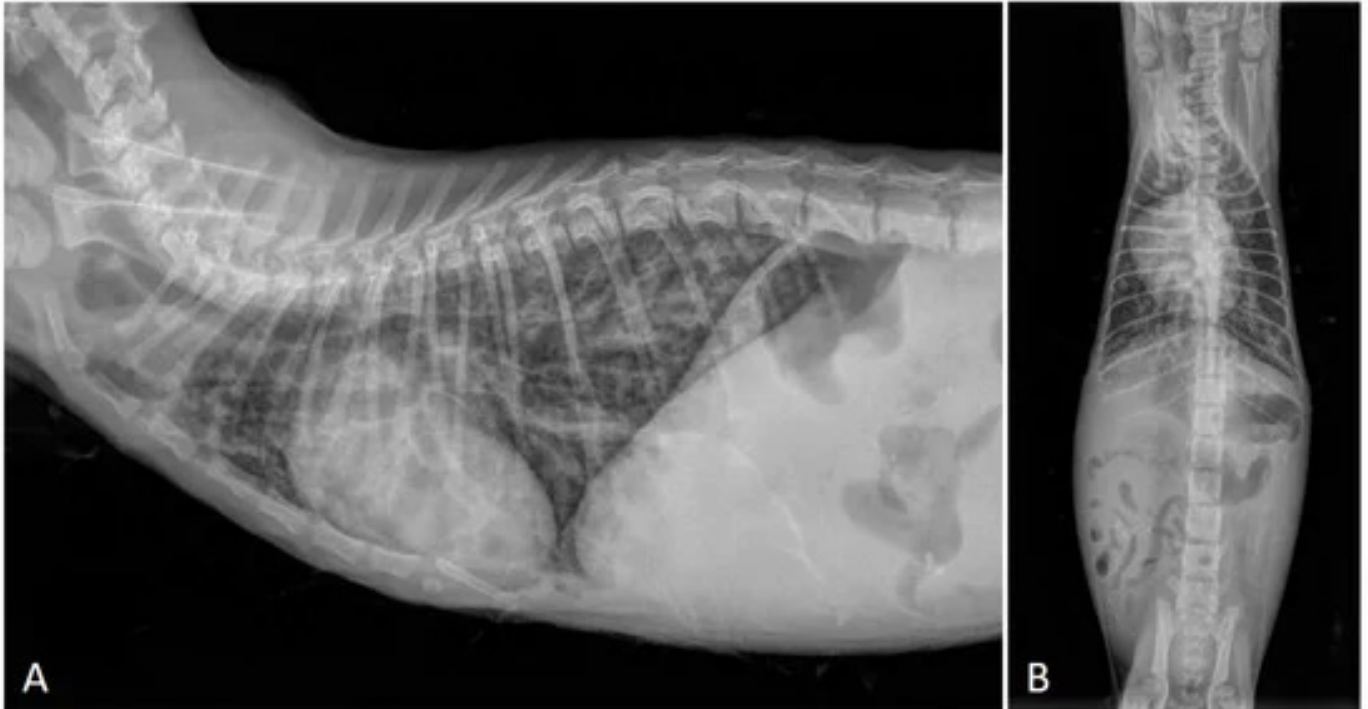
Spot-on moksidektin (%1 solüsyonda) ve eprinomektin, her ikisi de aelurostrongylosisi tedavi etmek ve önlemek için ve ayrıca sırasıyla kapilleryoz veya troglstrongylosisi tedavi etmek için kullanılabilir. %1 topikal moksidektinin önerilen dozu 1 mg/kg'dır ve hekim kontrolünde ayda üç doza kadar kullanılabilir.

Kaynakça:

Morelli, S., Diakou, A., Colombo, M., Di Cesare, A., Barlaam, A., Dimzas, D., & Traversa, D. (2021). Cat respiratory nematodes: Current knowledge, novel data and warranted studies on clinical features, treatment and control. *Pathogens*, 10(4), 454.



VETERİNER HEKİM
KELVİ SHEHU



Resim 3: *Troglstrongylus brevior* ile enfekte olmuş ve pulmoner hipertansiyondan muzdarip 2 aylık erkek European Shorthair kedinin sağ lateral (A) ve ventral-dorsal radyografileri (B).

KEDİLERDE PNÖMOTORAKS

Pnömotoraks, akciğer loblarının kollapsı ile sonuçlanan torasik kavitenin içerisine havanın toplanmasıdır. Havanın toplanması 3 yol ile meydana gelebilir: pleurokutanöz, pleuropulmoner ve pleuroözefagal. Gaz oluşturan organizmaların neden olduğu bir enfeksiyon sonucu olarak plevral boşlukta da gaz oluşabilir, yine de bu nadirdir. Pnömotoraksın birçok nedeni vardır, fakat ana kategoriler travmatik, iatrojenik ve spontanedir. Spontane pnömotoraks, travma veya iatrojenik nedenlerin yokluğunda gelişen pnömotorakstır (Puerto ve Waddell, 2022).

Etiyoloji

Pnömotoraks, en yaygın kapalı pnömotoraks olmak üzere; kapalı, açık, tansiyon pnömotoraks olarak sınıflandırılabilir. Kapalı pnömotoraksın travmatik nedenleri; alveoller veya hava yollarının küçük rupturuna neden olan kapalı bir glottise karşı artmış intratorasik basınç, kırık kaburgalar nedeniyle akciğerin yırtılması, havayolu veya pnömotoraksa ilerleyen pnömomediastinuma neden olan özefagus rupturunu kapsar. Tek yön kapak mekanizmalarında, hava akciğerin dolması sırasında dışarı sızar. Nefes verme sırasında akciğer dokusu geri çekildikçe hava giriş yolundan çıkamaz ve torasik boşluk içinde akciğerlerin dışında kapanda kalmış hale gelir. İntratorasik alanda yüksek basınç nihayetinde akciğer genişlemesini sınırlar ve çok daha önemli bir şekilde, kardiyovasküler kollapsa neden olan kalbe venöz dönüşü önler. Spontane kapalı pnömotoraks, astımı (en yaygın kedilerde) (Resim 1) mantar hastalıkları, kalp kurdu, pnömoni, pulmoner apseler, göç eden yabancı cisimler, parazitler, bullöz amfizem, pulmoner kabarcıklar ve neoplaziyi kapsar (Puerto ve Waddell, 2022). İnspirasyon/ekspirasyon sırasında hırıltılı solunum ve boyun uzatma şikâyeti ile kliniğe getirilen bir kedide akciğer adenokarsinomunun (çok nadiren buna yol açmasına karşın) spontane pnömotoraksa yol açtığı görülmüştür (Nenad ve ark., 2021). Açık pnömotoraks nedenleri, ısırık yaraları, ateşli silahlar, bıçak yaraları, motorlu araç kazalarını kapsar. Tansiyon pnömotoraks hızlı bir şekilde yaşamı tehdit eder, sızıntı tek yönlü bir valf gibi davranarak

intratorasik basıncı artırır, akciğerleri sıkıştırır ve kalbe venöz dönüşü azaltır (Hekkel ve Halfacree, 2020; Puerto ve Waddell, 2022).

Patofizyoloji

Akciğerler tamamen seröz pariyetal plevral membran ile örtülüdür.

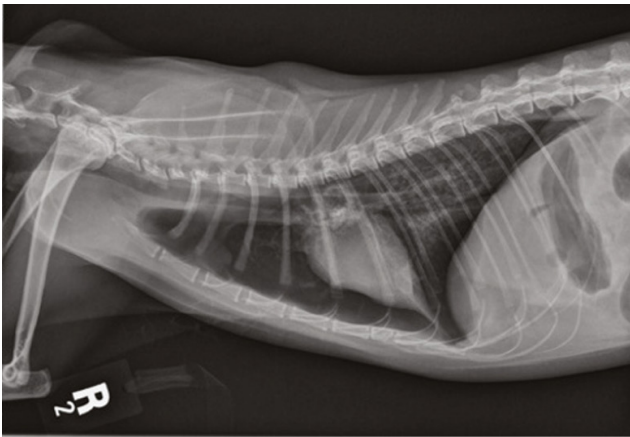
Pnömotoraksta hava plevral boşluğa girer ve azalmış akciğer genişlemesi ile sonuçlanan, toraks ve akciğerler arasındaki bağlantının kaybına neden olur. Akciğerlerin genişlemesinin kaybına ilişkin ilk kompenzasyon taşıyıcıdır fakat pnömotoraksın şiddeti arttıkça, hastada artmış inspiratorik çaba gelişecektir ve ventilasyonun sürdürülmesi için toraks duvarı genişleyecektir. Göğüste hava birikmesi; azalmış venöz dönüş, hipoksiye sekonder pulmoner vazokonstriksiyon ve azalmış kardiyak debiyi de içeren kardiyovasküler etkilerle sonuçlanabilir. Tansiyon pnömotoraks, plevral boşluktaki hava birikiminin hızından dolayı pnömotoraks hastasının çok hızlı bir şekilde kötüleşmesiyle sonuçlanır. Pnömotoraks ilerledikçe azalmış kalp debisiyle beraber kombine kötüleşen hipoksemi mevcuttur (Puerto ve Waddell, 2022).

Klinik Bulgular

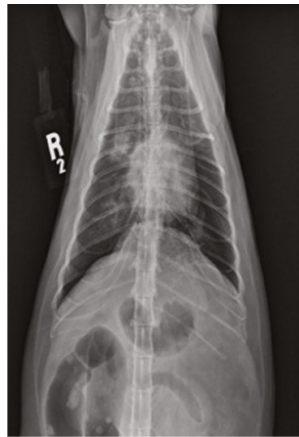Pnömotoraksı olan hastalarda yaygın olarak değişken klinik bulgular görülebilir; fiziksel muayenede neredeyse herhangi bir anormallik saptanmayabileceği gibi şiddetli solunum zorlukları ve kardiyak sorunlar bile mevcut olabilir. Orta dereceden şiddetli derecedeki pnömotoraksa kadar pnömotoraksın tanısı sıklıkla yalnızca fiziksel muayene bulgularına dayanarak konulabilir. Bu bulgular arasında hızlı, yüzeysel solunmalar, artmış solunum çabası, soluk pembe, soluk veya hatta siyanotik mukoz membranlar, yatmaya isteksizlik, sekonder solunum kaslarının görevlendirilmesi, 'fıçı göğüs' görünümü (tansiyon pnömotoraksta görülür) ve/veya delici göğüs yaralarının varlığı yer alır. Hasta rahatsızdır, ortopneiktir (boyun uzatılmış bir şekilde soluma) ve ölüm riski mevcuttur. Torasik oskültasyonda sıklıkla, özellikle de dorsalden, azalmış bronkoveziküler sesler değerlendirilebilir. Torasik perküsyon, artmış rezonansı açığa çıkartabilir (Puerto ve Waddell, 2022).

Diagnostik Görüntüleme

Torasik radyografi pnömotoraks tanısını doğrulamak için alınmalıdır fakat şiddetli solunum stresi mevcut olan hastalarda nadiren endikedir. Bu hastalarda torakosentez tanıyı doğrular ve hastayı stabilize etmeye yardım eder. Torasik ultrasonografi, torakosentezden önce pnömotoraksın tanısını doğrulamak için oldukça kullanışlıdır ve hasta



(a)



(b)

Resim 1: a) Sağ lateral ve b) Spontane pnömotorakslı ve astımlı 12 yaşlı bir kedinin ventrodorsal radyografisi. Akciğerlerdeki belirgin bronkointersitsiyel patterne dikkat ediniz (Puerto ve Waddell, 2022).

için radyografiden daha az streslidir (Puerto ve Waddell, 2022). Normal akciğer ultrason görüntüsünün iki ana bulgusundan birisi olan solunum sırasında göğüs duvarı boyunca plevranın normal hareketinden kaynaklanan kayma işaretinin (glide sign) yokluğu pnömotoraks fikrini verir; oskültasyonda akciğer seslerinin yokluğuyla kombine olursa pnömotoraks tanısı doğrulanacaktır (Borgeat ve Pack, 2021). Torasik radyografide pnömotoraksın tipik bulguları, akciğerler daha fazla ateletazik hale geldikçe bronkointersitisyel yoğunluğun giderek artmasıyla periferden akciğer lob sınırlarının geri çekilmesi, periferde akciğer sınırlarının yokluğu, kaudal olarak yer değiştirmiş düz diyafram ve lateral görünümde kardiyak silüet sternumdan kalkmış olarak görünebilir. Torasik radyografiler pnömotoraksın tipine dayanarak ilave anormalliklerle de saptanabilir. Eğer spontane pnömotoraks varsa akciğerler, herhangi tümör varlığı, pulmoner bullalar veya pnömoni gibi paraneoplastik hastalıklar yönünden dikkatlice değerlendirilmelidir (Puerto ve Waddell, 2022).

İlave Testler

Tam kan sayımı, biyokimyasal profil, idrar analizi, abdominal USG ve havanın tahliye edilmesinden sonra torasik radyografi gibi ilave tanısal araçlar spontane pnömotorakslı hastalarda endikedir. Kalp kurdu testi, fungal seroloji ve endike olan diğer testler, coğrafik lokasyona ve geçmişte dayanan altta yatan süreci dışlamak için tamamlanmalıdır. Buradaki amaç, özellikle neoplazi, hem de pnömotoraksa neden olmuş ve olabilecek diğer enfeksiyöz hastalıklar ve fungal hastalıklar gibi altta yatan sebebi araştırmaktır (Puerto ve Waddell, 2022).

Tedavi

Solunum güçlüğüyle başvuran herhangi bir hastada oksijen desteği elzemdir. Stresi minimize etmek ve hasta stabilize oluncaya kadar ilk fiziki muayenenin başlıca sistemlerle sınırlandırılması da önemlidir. Oksijen desteği flow-by, maskeyle veya hasta oksijen kabine yerleştirilerek de sağlanabilir. Torakosentez, pnömotorakstan şüphelenildiğinde hem tanısal hem de tedavi edici olabilir (Puerto ve Waddell, 2022). Pnömotoraks şüphesi mevcut olduğunda torakosentez uygulanmalıdır ve hava birikiminin ultrason veya radyografik doğrulamasından önce bu, hayat kurtaran bir prosedür olarak gerekli olabilir (Johnson, 2025). Pnömotoraks için torakosentez, hasta için daha fazla konforlu olan sternal veya lateral yatış pozisyonunda gerçekleştirilir. Endike olduğunda diğer taraf için de tekrarlanabilir (Puerto ve Waddell, 2022). Genellikle, spontane ve tanisyon pnömotoraks göğüs tüpü yerleştirilmesini ve hava sızıntısını çözmek için sürekli torasik drenajı gerekecektir. Çünkü altta yatan akciğer hastalığı sıklıkla spontane pnömotoraksla birlikte mevcuttur, tekrar etmesinden kaçınmak için cerrahi müdahale genellikle gereklidir. Sonuçta, pnömotoraks 3 ile 5 gün içerisinde çözülmez veya pnömotoraksa neden olan paraneoplastik lezyonlar radyografide görüntülenirse deneysel torakotomi uygulanmalıdır. Operasyon öncesi CT genellikle olası pulmoner lezyonların araştırılması için uygulanır (Johnson, 2025). Torakotomi

uygun olmadığında plevral yama olarak otolog kan kullanımını düşünülmelidir. Bu uygulama için hasta sedasyona veya anestezide alınır, torasik duvarın steril hazırlığı yapılır ve göğüsteki hava tahliye edilir. Aseptik olarak juguler venden tam kan (5-10 ml/kg) alınır ve plörodezişi başarmak için kateter veya göğüs tüpü yoluyla plevral boşluk içerisine hızlı bir şekilde verilir (Johnson, 2025). Plörodezis için çeşitli vaka raporları bildirilmiştir. Bir vaka raporunda piyotorakslı bir kedide otolog kan yaması kullanılırken (Lombardo ve Weatherton, 2021); bir diğer vakada 3 kedide diyaframatik herniografiyi takiben gelişen sürekli pnömotoraksın tedavisinde donör kedilerden alınan kan ile plörodezis yapılmış (Bersenas ve Hoddinott, 2020); bir diğer vakada ise solunum stresi ve plevral efüzyon ile kliniğe başvuran konjestif kalp yetmezliği olan bir kedide çeşitli uygulamalar sonrasında, ilerleyen dönemde bir köpekten alınan kan ile plörodezis yapılmış ve başarılı bir sonuç elde edilmiştir (Thyen ve ark., 2024).

Prognoz

Pnömotorakslı hasta geldiğinde miyokarditisle veya pulmoner kontüzyonla komplike değilse travmatik pnömotoraks genellikle iyi prognoza sahiptir. Spontane pnömotoraksın prognozu, hava sızıntısından sorumlu altta yatan hastalığa bağlıdır (Johnson, 2025).

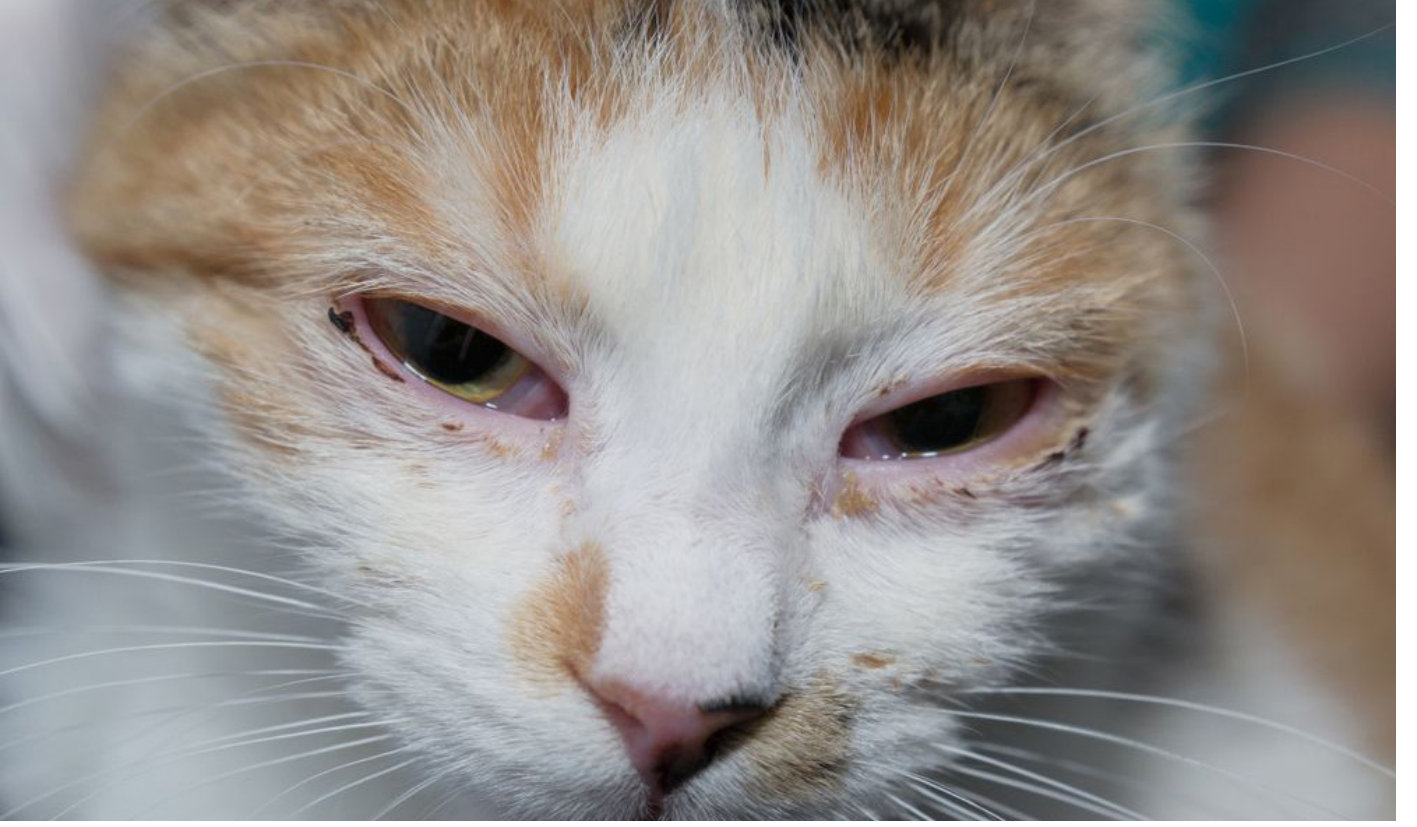Kaynakça:

- Bersenas, A, Hoddinott, K, Allogenic blood patch pleurodesis for continuous pneumothorax in three cats, Journal of Feline Medicine and Surgery Open Reports, 6(2), 2020
- Borgeat, K, Pack, K, Approach to the acutely dyspnoetic cat, In Practice, Volume 43, Issue 2, Page 60-70, 2021
- Hekkel, A, Halfacree, Z, Thoracic dog bite wounds in cats: a retrospective study of 22 cases (2005-2015), Journal of Feline Medicine and Surgery, Vol. 22(2), 146-152, 2020
- Johnson, L, Canine and Feline Respiratory Medicine, Third Edition, Page 192-195, 2025
- Lombardo, D, Weatherton, L, Therapeutic use of autologous blood patch pleurodesis for continuous pneumothorax in a feline pneumothorax, Vet Record Case Reports, Volume 9, Issue 2, 2021
- Nenad, A, Sladan, N, Nicola, K, Jelena, F, Lung Adenocarcinoma As A Cause Of Spontaneous Pneumothorax In A Cat, Veterinarski Glasnik, 75 (1), 83-91, 2021
- Thyen AK, Riggs AH, Her J, Yaxley PE. Successful resolution of a continuous pneumothorax using canine xeno-blood patch pleurodesis in a cat, Journal of Feline Medicine and Surgery Open Reports. 10(2), 2024
- Puerto, D, Waddell, L, Pneumothorax, Small Animal Emergency Second Edition, Page 441, 2022



VETERİNER HEKİM
OLCAY YÖNTEM

FELINE RHINOTRACHEITIS VIRUS



Resim 1: FHV, kedilerde viral solunum hastalıklarının bir numaralı nedenidir ve aynı zamanda kedilerin gözlerini de etkileyebilir (Veterinary Vision Center izniyle).

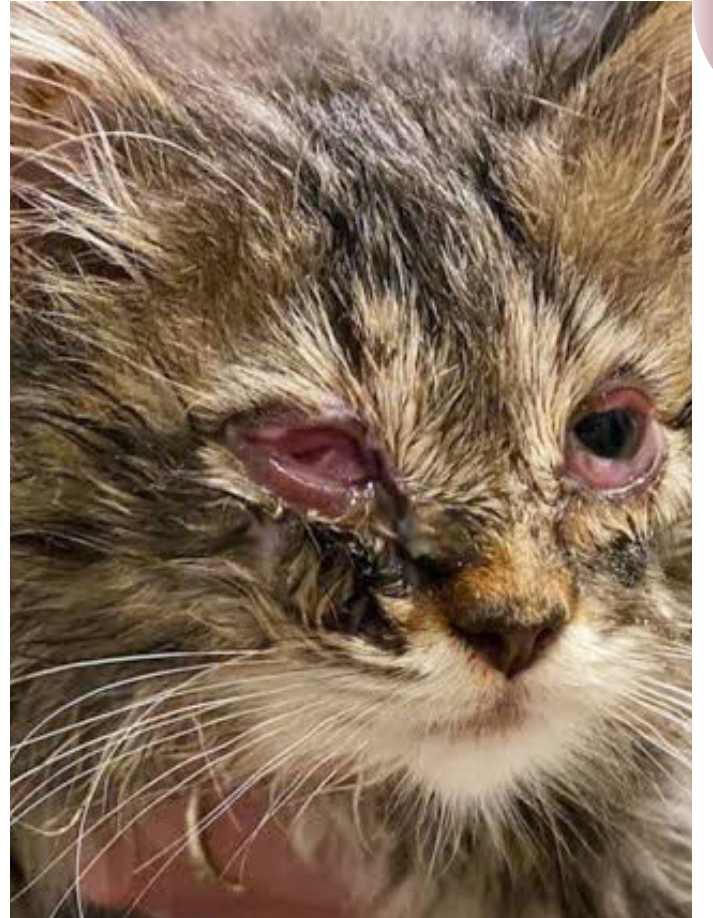Kedilerde viral rinotrakeit (FVR), kedilerde yaygın olarak görülen bir herpes virüsü hastalığıdır ve “kedi herpes virüsü I” olarak adlandırılır. FVR, kedileri etkileyen oldukça bulaşıcı bir enfeksiyöz hastalıktır ve üst solunum yolu enfeksiyonlarının (URI) başlıca nedenidir (Povey, 1979).

FVR, tipik olarak kedigillerde görülen akut, ateşli, bulaşıcı bir hastalıktır ve göz ve burun akıntılarıyla birlikte hapşırma ile karakterizedir. Kuluçka süresi 2-4 gündür, bazen daha uzundur. Genç veya güçsüz kedilerde ölüm oranı yüksektir, ancak çoğu 7-10 günde iyileşir.

Daha yüksek frekanslar, tek tek evcil hayvanlardan ziyade çok kedili kolonilerden veya hanelerden gelen kedilerde bulunmaktadır (Povey, 1979).

Hasarlar; burunda, maksiller ve etmoid konkaların mukozal epitelinde, burun septumunda, frontal, maksiller ve sfenoidal girintilerde, koku bölgesinde ve nazofarenkste görülmektedir (Stiles, 2003).

İntranazal FVR'nin bir diğer özelliği, PID 4'ten itibaren görülen konka kemiğinin nekrozu ve rezorpsiyonudur. Yenidoğanların ve süttten kesilmiş (8 haftalık) yavru kedilerin (ancak olgun kedilerin değil) FHV ile intravenöz aşılanmasının uzun kemikler ve omurlar ile konkalar dahil olmak üzere iskeletin büyüme bölgelerinde yaygın nekroza yol açtığı gösterilmiştir. Viral antijen, osteoblastlarda, osteoklastlarda ve osteogenik doku içindeki damarların



Resim 2: Yaygın ve oldukça bulaşıcı olan Feline herpes virüsü (FHV-1), kedilerde görülen viral bir üst solunum yolu enfeksiyonudur (Veterinary Vision Center Virginia izniyle).

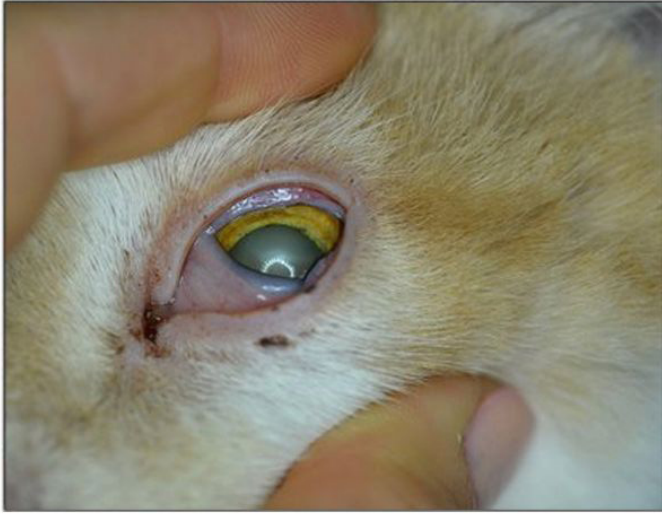

IMAGE A

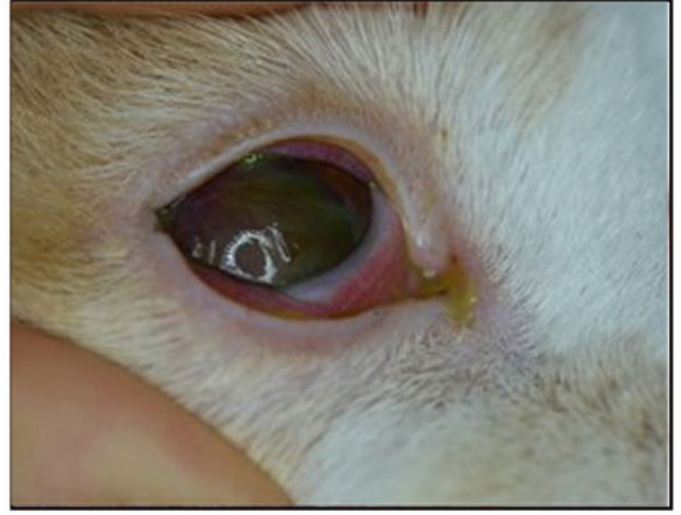

IMAGE B

Resim 3: FHV-1'in oküler belirtileri (Mathes, R. -Portland Veterinary Emergency and Speciality Care izniyle).

endotel ve epitel hücrelerinde tespit edilebilir. Büyüyen kemikte FHV'nin lokalizasyonundan sorumlu faktörler belirlenmemiştir; ancak vasküler morfoloji veya dinamiklerle de ilişkili olabilir (Stiles, 2003).

Ateş ($> 39,5^{\circ}\text{C}$) genellikle mevcuttur. Göz ve burun akıntıları ilk başta berraktır, sonra mukopurulent hale gelir. İştah azalır ve genellikle tamamen kaybolur. Ağızdan inatçı sekresyonla birlikte hipersalivasyon ve orofarenksin tıkanmasıyla dispneye katkıda bulunma yaygındır. Daha ciddi şekilde etkilenen kedi dehidrasyon gösterir ve kilo kaybı hızla gerçekleşir (Stiles, 2003).

Anneden gelen yavru kedilerdeki serum antikor seviyeleri ilk 72 saatte hızla yükselir ancak bağışıklık, annenin antikor seviyesiyle doğrudan orantılı değildir. Bu nedenle, bağışıklık annelerinden doğan yavru kedilerin yaklaşık %50'si 5-6 haftalık yaşa kadar minimal veya tespit edilemeyen SNab seviyelerine sahiptir ve hemen hemen tüm yavru kediler 9 haftaya kadar maternal antikorlarını kaybetmiş olur. Gaskell, maternal antikor olan yavru kedilerin yine de enfekte olabileceğini ve virüsü asemptomatik olarak yayabileceğini göstermiştir (Gaskell, 2007).

Tanı, kedinin tıbbi geçmişine, klinik belirtilerine ve olası FVR maruziyet geçmişine dayanır. Enfekte bir kedinin gözünden, burnundan veya boğazından alınan örneklerde FHV-1 DNA'sını aramak için bir PCR testi kesin bir tanı sağlayacaktır. Diğer tanı testleri arasında ikincil enfeksiyonları veya ilişkili bir hastalığı kontrol etmek için tam kan sayımı ve organ fonksiyonunu değerlendirmek için bir serum biyokimya testi yer alabilir. Kornea ülserasyonlarını ve göz kuruluğunu kontrol etmek için özel göz testleri de önerilebilir (Gaskell, 2007).

İkincil bakteriyel enfeksiyonları önlemek için antibiyotikler, topikal göz ilaçları, antiviral ilaçlar, probiyotikler, çevresel nemlendirme veya nebulizasyon ve özel diyet uygulanmalıdır (Gaskell, 2007).

Kaynakça:

Gaskell, R., Dawson, S., Radford, A., Thiry, E., Feline herpesvirus. Veterinary Research, 2007, 38(2) pp.337-354 DOI : 10.1051/vetres:2006063

Stiles, J., DVM, MS, DACVO. Feline Herpesvirus. (2003). Clinical Techniques in Small Animal Practice, Vol 18, No 3 (August), 2003: pp 178-185 [https://doi.org/10.1016/s1096-2867\(03\)90014-4](https://doi.org/10.1016/s1096-2867(03)90014-4)

Povey, R.C., A review of feline viral rhinotracheitis (feline herpesvirus 1 infection). (1979). Comp. Immun. Microbiol. infect. Dis., Vol. 2, pp. 373-387 [https://doi.org/10.1016/0147-9571\(79\)90023-7](https://doi.org/10.1016/0147-9571(79)90023-7)

Resim 1: My Cat Has What? The Facts About Feline Herpesvirus - Veterinary Vision Center

Erişim Adresi: <https://veterinaryvisioncenter.com/my-cat-has-what-the-facts-about-feline-herpesvirus/>

Resim 2: Feline Herpesvirus and Treatment - Veterinary Vision Center Virginia

Erişim Adresi: <https://animalvisioncenterva.com/feline-herpesvirus-and-treatment/>

Resim 3: Mathes, R. Feline Herpesvirus: Ocular Manifestations - Portland Veterinary Emergency and Speciality Care

Erişim Adresi: <https://www.pvesc.com/specialty-care/ophthalmology/feline-herpesvirus-ocular-manifestations/>



VETERİNER HEKİM
SEYRAN YILDIZ

KEDİLERDE BLASTOMİKOZ

Blastomikoz; insanlarda, köpeklerde ve diğer hayvanlarda görülen potansiyel olarak ölümcül sistemik ve kutanöz bir mikozdur. Bu hastalık, kedilerde nadiren rapor edilmektedir. Genellikle kronik hastalık veya immüno-supresyon öyküsü olmayan, her yaşta kedide görülen vakalarda hafif bir erkek baskınlığı olduğu görülmektedir. Kedilerin çoğunda radyolojik (genellikle pulmoner nodüller/kitleler veya alveolar konsolidasyon) veya postmortem akciğer hastalığı kanıtları vardır ancak hepsi pulmoner belirtiler ve semptomlar (dispne, taşipne, öksürük veya artmış bronkoveziküler sesler) göstermeyecektir (Gilor ve ark., 2006). Anoreksi, ateş, kilo kaybı ve uyuşukluk veya depresyon sık görülen belirtilerdir. Etkilenen organlar arasında sıklıkla deri, göz ve merkezi sinir sistemi yer almakla birlikte, çoğu organ ve dokuda hastalık tanımlanmıştır (Miller ve ark., 1990; Breider ve ark., 1988).

Etiyoloji

Hastalığın etkeni, 1894 yılında Johns Hopkins Üniversitesi'nden Gilchrist tarafından keşfedilen *Blastomyces dermatitidis*'tir (Sarosi, 1997). *Blastomyces*, misel ve maya formlarında bulunan termal olarak dimorfik bir mantardır. Çevre ve topraktaki enfeksiyöz formu miselyal fazdır. Bu fazda, memelilerin soluyabileceği sporlar üretilir (Arceneaux, 1998). *B. dermatitidis* izolatlarındaki antijenik farklılık (Axtell ve ark., 2001) ve farklı coğrafi bölgelerdeki genetik farklılıklar -A, B ve C genotipleri- bu mantarın genetik ve coğrafi çeşitliliğinin kanıtıdır (Brömel ve Sykes, 2005). Blastomikoz salgın araştırmaları, özellikle konidilerin aerosolizasyonunu teşvik eden toprak bozulma alanlarında (örneğin, inşaat alanları), yüksek organik içeriğe sahip nemli toprak alanlarında bulaşıcı odakları ortaya çıkarmıştır (Klein, 1997; Proctor ve ark., 2002). *B. dermatitidis* belirli mülklerde nispeten kalıcı olabilir. Ayrıca bu etken, ev kedilerinde de hastalığa neden olmaktadır; bodrum ve tavan arası bu vakalarda en olası enfeksiyon kaynakları olarak tanımlanmıştır (Baumgardner, 2001).

Patogenez

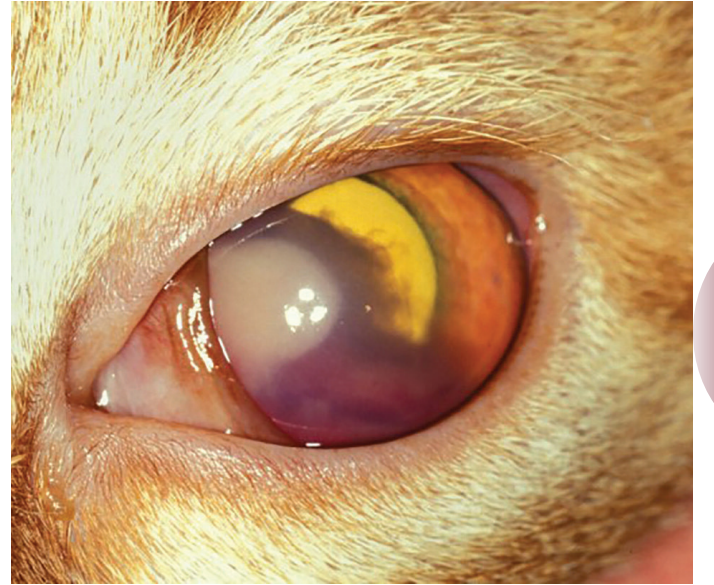Mantar sistemik mikozları kediler arasında bulaşıcı değildir, enfeksiyon organizmanın çevreden alınmasından sonra ortaya çıkar (Lloret ve ark., 2006). Tipik olarak *B. dermatitidis* enfeksiyonu, topraktaki miselyal fazdan veya çürüyen maddelerden üretilen konidilerin akciğerlere solunmasıyla meydana gelir. Organizmanın, deri delinme yaraları yoluyla doğrudan inokülasyonu nadirdir (Rudmann ve ark., 1992; Arceneaux ve ark., 1998). Aerosol haline getirilmiş sporların solunması akciğerlerde birincil enfeksiyon bölgesini oluşturur; daha sonra maya lenfatik, iskelet ve merkezi sinir (MSS) sistemlerinin yanı sıra gözlere ve cilde yayılır ve pyogranülomatöz iltihaplanma meydana gelir (Davies ve Troy, 1996).

22 kedi nekropsisi üzerinde yapılan bir çalışmada en sık pulmoner tutulum görülmüş olup bunu MSS ve gözler izlemiştir (Davies ve Troy, 1996).

Klinik Bulgular

Klinik belirtiler arasında nefes darlığı, öksürük, iştahsızlık, uyuşukluk ve kilo kaybı yer alır. Kutanöz nodüller, topallık ve uzuvlarda selülit; MSS, kutanöz ve oküler hastalık belirtileri gözlenmiştir. Sinirsel bulgular, pyogranülomatöz enflamasyondan kaynaklanır ve ataksi, posterior parezi, sirkülasyon, hiperestezi, üst motor nöron bulguları, propriyoseptif defisitler ve merkezi körlük dahil olmak üzere etkilenen bölgeye bağlı olarak değişkendir. Oküler blastomikozda; kemozis, kornea ödemi, pyogranülomatöz koryoretinit, ön üveit veya panoftalmi ve retina dekolmanı saptanmıştır (Brömel ve Sykes, 2005).

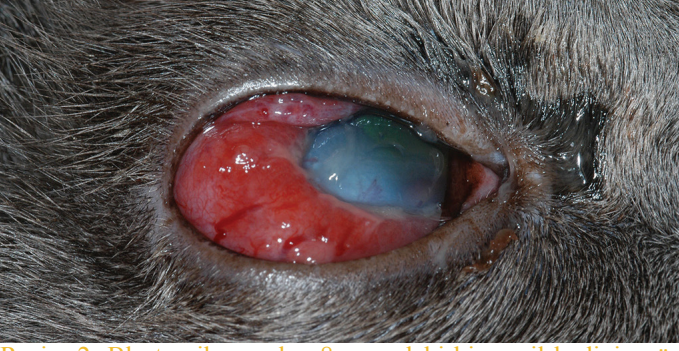Blastomikozu olan 8 kedide yapılan bir çalışmada -içlerinde solunum yolu hastalığının klinik bulguları görülmeyen iki kedi de dahil olmak üzere- tüm kedilerde solunum yolu hastalığının radyografik bulguları görülmüştür (Brömel ve Sykes, 2005).



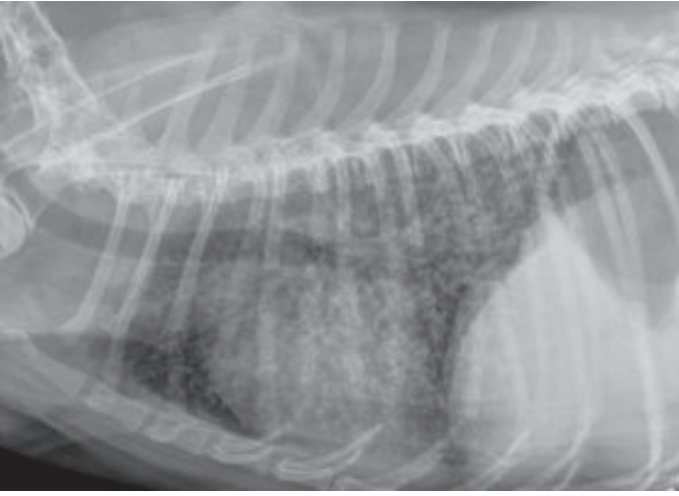
Resim 1: Blastomikozu olan 2 yaşındaki evcil kedinin hipopiyon ve hifemayı gösteren göz fotoğrafı (Morris ve ark., 2021) (Tennessee Üniversitesi Veteriner Fakültesi'nin izniyle yayımlanmıştır)

Tanı

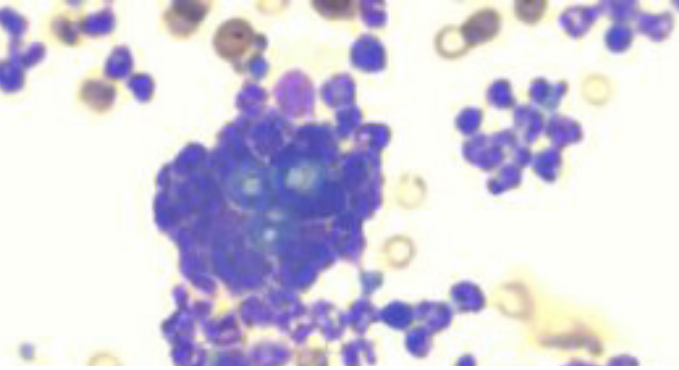
Serum biyokimyasal ve hematolojik anormallikler spesifik değildir ve enflamatuar lökogram içerebilir. Bunun yanında blastomikozu olan kedilerde hiperkalsemi bildirilmiştir (Lloret ve ark., 2006). Blastomikozlu kedilerin deri lezyonlarından, akciğerlerinden veya dalağından ince iğne aspirasyonu ile toplanan örneklerin sitolojik incelemesi yapılabilir. Ayrıca eksüdatif bir drenaj kanalından bir baskı yayması kullanılarak deriden tanısal sitolojik örnek alınması da mümkündür. Bunun yanında bronkoalveolar lavaj örneğinin sitolojisi de tanı koydurucu olmaktadır (Brömel ve Sykes, 2006). Yapılan bir çalışmada kedi vakalarının yüzde altmış sekizi sadece nekropside teşhis edilmiştir (Davies ve Troy, 1996).



Resim 2: Blastomikozu olan 8 yaşındaki bir evcil kedinin göz fotoğrafı. Subkonjonktival ve orbital pyogranümatöz enflamasyona bağlı konjonktival hiperemi ve konjonktival kabarıklığa dikkat edin; Blastomyces organizmaları mevcuttu. Kornea, ülserasyon ve vaskülarizasyon ile ödemli. (Morris ve ark., 2021) (Tennessee Üniversitesi Veteriner Fakültesi'nin izniyle yayınlanmıştır)



Resim 3: Yaygın Blastomikoz hastasından alınan lateral toraks radyografisi (Waugh, 2020).



Resim 4: Blastomikozlu bir klinik hastadan tomurcuklanan maya ve ilişkili pyogranümatöz enflamasyon. Organlar 5-20 um çapındadır ve karakteristik olarak "geniş tabanlı tomurcuklanmaya" sahiptir (Waugh, 2020).

Prognoz

Tedavi edilen kediler için prognozun iyi olduğu düşünülmektedir ancak MSS hastalığı olan kedilerin prognozu daha kötüdür (Brömel ve Sykes, 2006).

Tedavi

Kedilerde sistemik mikozların tedavisine ilişkin ileriye dönük bir çalışma bulunmamaktadır. Tedaviye ilişkin mevcut veriler retrospektif çalışmalara ve vaka raporlarına dayanmaktadır. İtrakonazol, şu anda blastomikoz için tercih edilen tedavidir (Brömel ve Sykes, 2006).

Kaynakça:

- Arceneaux, K. A. (1998). Diagnostic and therapeutic approach to blastomycosis in dogs and cats. *Clinical Techniques in Small Animal Practice*, 13(4), 235–239. [https://doi.org/10.1016/s1096-2867\(98\)80004-7](https://doi.org/10.1016/s1096-2867(98)80004-7)
- Axtell, R. C., & Wershil, B. K. (2001). Blastomycosis: Pathogenesis and immune response. *Infectious Disease Clinics of North America*, 15(4), 865–880. [https://doi.org/10.1016/s0891-5520\(05\)70162-7](https://doi.org/10.1016/s0891-5520(05)70162-7)
- Baumgardner, D. J. (2001). Clinical and epidemiological features of blastomycosis: Updates and emerging perspectives. *Clinical Medicine & Research*, 6(2), 92–98.
- Breider, M. A., Carlton, W. W., & Walser, M. M. (1988). Blastomycosis in cats: A retrospective study. *Veterinary Pathology*, 25(5), 429–435. <https://doi.org/10.1177/030098588802500509>
- Brömel, K., & Sykes, J. E. (2005). Epidemiology, diagnosis, and treatment of blastomycosis in cats. *Journal of the American Veterinary Medical Association*, 228(1), 100–104. <https://doi.org/10.2460/javma.228.1.100>
- Davies, C., & Troy, G. C. (1996). Blastomycosis in dogs and cats: A review of 100 cases. *Journal of Small Animal Practice*, 37(8), 354–360.
- Gilor, C., Kerl, M. E., & de Laforcade, A. M. (2006). Blastomycosis in cats: An underreported disease? *Veterinary Clinics of North America: Small Animal Practice*, 36(4), 917–933.
- Klein, B. S. (1997). Fungal pathogenesis: Insights into host-pathogen interactions in blastomycosis. *Current Opinion in Infectious Diseases*, 10(4), 271–276.
- Lloret, A., Addie, D., Belák, S., Boucraut-Baralon, C., Egberink, H., Frymus, T., ... & Thiry, E. (2006). Fungal infections in cats. ABCd guidelines on feline infectious diseases.
- Miller, P. E., & Dubielzig, R. R. (1990). Ophthalmic manifestations of systemic mycoses in cats. *Veterinary Clinics of North America: Small Animal Practice*, 20(3), 719–730.
- Morris, J. M., Sigmund, A.B., Ward D.A., Hendrix D. V. H. (2021) Ocular findings in cats with blastomycosis: 19 cases (1978–2019) *Journal of the American Veterinary Medical Association*, 260(4). <https://doi.org/10.2460/javma.21.03.0135>
- Proctor, R. A., Graybill, J. R., & Joseph, W. S. (2002). Blastomycosis: Current knowledge and future directions. *Infectious Diseases in Clinical Practice*, 11(5), 261–272.
- Rudmann, D. G., Coolman, B. R., Perez, C. M., & Wagner-Mann, C. (1992). Blastomycosis in cats: Clinical and diagnostic findings. *Journal of Veterinary Internal Medicine*, 6(3), 145–148.
- Sarosi, G. A. (1997). The changing face of blastomycosis in North America. *Clinical Infectious Diseases*, 25(4), 779–780. <https://doi.org/10.1086/513762>
- Waugh, C. (2020). Blastomycosis: A fungus among us. BluePearl Pet Hospital. Erişim adresi: <https://bluepearlvet.com/medical-library-for-dvms/blastomycosis-a-fungus-among-us/> Erişim tarihi: 14 Ocak 2025



VETERİNER FAKÜLTESİ
ÖĞR.
YAVUZ ALPEREN YILMAZ

KEDİLERDE PULMONER HİPERTANSİYONA KLİNİK YAKLAŞIM

Pulmoner hipertansiyon (PH), pulmoner damarlardan normalden fazla olan basınç olarak tanımlanır; insanlarda, köpeklerde ve kedilerde ölçülebilmektedir. İnsanlarda pulmoner hipertansiyonun tanısı, pulmoner arter basıncının (Pulmonary artery pressure, PAP) istirahat anında PAP (mPAP) ≥ 25 mmHg olarak değerlendirilmesiyle konulmaktadır. Henüz kediler için ayrı bir kılavuz yayınlanmasa da köpek ve insanlar için hazırlanan çalışmalardan kediler için de yararlanılmaktadır (Rolph ve Cavanaugh, 2022). Sınırlı çalışma olması nedeniyle kediler için pulmoner hipertansiyonun tanı ve tedavi protokolleri için araştırmalara ihtiyaç duyulmaktadır.

Pulmoner hipertansiyonun ayırt edici özelliği; pulmoner arter basıncında ilerleyici yükselmelere yol açan ve sağ ventrikül hipertrofisi ile ilerleyen dönemde kalp yetmezliğine yol açan artmış pulmoner vasküler dirençtir. İnsanlarda klinik olarak, bu pulmoner vasküler değişiklikler başlangıçta eforla açıklanamayan dispne, yorgunluk, göğüs ağrısı ve senkop gibi nonspesifik semptomlar olarak ortaya çıkar. Sağ ventrikül disfonksiyonu bulguları da sıklıkla mevcuttur. Pulmoner hipertansiyonun yaygın patojenik özellikleri arasında sürekli pulmoner vazokonstriksiyon, küçük pulmoner arterlerin vasküler yeniden şekillenmesi, in-situ tromboz ve artmış pulmoner vasküler direnç nedeniyle artmış pulmoner arter basıncı ile sonuçlanan artmış vasküler duvar sertliği bulunmaktadır (Sysol ve Machado, 2018). Pulmoner hipertansiyon, spesifik bir klinik durumdan kaynaklanmasa da alta yatan birçok sebebi olabilmektedir.

Pulmoner hipertansiyon (PH) hemodinamik olarak 3 tipe ayrılır: prekapiller (artmış pulmoner arter basıncı ve normal pulmoner arteriyel wedge basıncı, artmış pulmoner vasküler direnç); postkapiller (artmış pulmoner arter basıncı ve normal pulmoner vasküler direnç ile artmış pulmoner arteriyel wedge basıncı); kombine (artmış pulmoner arter basıncı ve artmış pulmoner vasküler direnç ile artmış pulmoner arteriyel wedge basıncı) (Arkadievich, 2024).

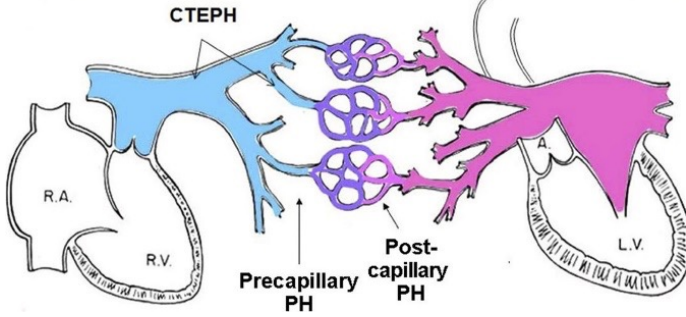
Prekapiller pulmoner hipertansiyon, pulmoner arteriyelleri etkileyen pulmoner vasküler hastalıklar, parankimal akciğer hastalıkları ve pulmoner tromboemboliden kaynaklanmaktadır. Kedilerde prekapiller PH, kongenital hastalıklardan Eisenmenger Sendromu, pulmoner tromboembolizm, pulmoner fibröz, krobnik üst solunum yolu tıkanıklığı, kalp kurdu hastalığı ve akciğer kurdu enfeksiyonu ile ilişkilendirilmiştir. Post kapiller PH primer olarak sol taraflı kalp hastalığından kaynaklanan ve artmış sol atriyal basınç pulmoner vasküler yataklara doğru geri iletimi, reaktif pulmoner arterioller vazokonstriksiyonu ve pulmoner vasküler remodeling ile sonuçlanır. Sol taraflı kalp yetmezliği pulmoner ödem ve/veya plevral efüzyon gelişimi ile hidrostatik basıncının artmasıyla karakterizedir (Vezzosi ve Schober, 2019).

Tablo 1: Kedilerde Pulmoner Hipertansiyonun Sınıflandırılması (Kedi için uyarlanmıştır 5. Dünya Pulmoner Hipertansiyon Sempozyumu Nice, Fransa 2013) (Jaffey ve ark., 2017).

1.	Pulmoner Arteriyel Hipertansiyon (PAH)
	İdiyopatik PAH
	Kongenital PAH
	İlaç ve Toksin İlişkili
	Bağ Dokusu Hastalığı, Feline İmmun Yetmezlik Virüsü, Portal Hipertansiyon, Kongenital Kalp Hastalıkları; Patent Duktus Arteriosus (PDA), Atriyal Septal Defekt (ASD), Kısmi Anormal Pulmoner Venöz Bağlantı, Double-Outlet Sağ Atrium, Ventriküler Septal Defekt, Schistosomiasis ile İlişkili
	1° Pulmoner veno-oklüzif hastalık ve/veya pulmoner kapiller hemanjiomatozis
	1° Yenidoğanın kalıcı pulmoner hipertansiyonu
2.	Sol kalp hastalığına bağlı pulmoner hipertansiyon
	Sol ventrikül sistolik disfonksiyonu
	Sol ventrikül diyastolik disfonksiyonu
	Kapak hastalığı
	Doğuştan/edinilmiş sol kalp giriş/çıkış yolu tıkanıklığı ve doğuştan kardiyomiyopatiler: Supravavular mitral stenoz, Kor triatriatum
3.	Akciğer hastalıkları ve/veya hipoksiye bağlı pulmoner hipertansiyon
	Kronik obstrüktif akciğer hastalığı, Nazofaringeal polip kaynaklı hipoksi
	İnterstisyel akciğer hastalığı, İnterstisyel akciğer fibrozu
	Karma restriktif ve obstrüktif paternli diğer akciğer hastalıkları
	Uykuda solunum bozukluğu
	Alveolar hipoventilasyon bozuklukları
	Yüksek irtifaya kronik maruz kalma
	Gelişimsel akciğer hastalıkları
4.	Kronik tromboembolik pulmoner hipertansiyon
	Pulmoner Tromboembolizm
5.	Belirsiz multifaktöriyel mekanizmalara sahip pulmoner hipertansiyon
	Hematolojik bozukluklar: kronik hemolitik anemi, miyeloproliferatif bozukluklar, splenektomi
	Sistemik bozukluklar: sarkoidoz, pulmoner histiositoz, lenfanjiyomiyomatozis
	Metabolik bozukluklar: glikojen depo hastalığı, Gaucher hastalığı, tiroid bozuklukları
	Tümöral obstrüksiyon, fibrozan mediastinit, kronik böbrek yetmezliği, segmental PH
	Dirofilaria immitis, Aelurostrongylus abstrusus

Pulmoner hipertansiyonu belirlemek için daha çok ekokardiyografi kullanılmaktadır. Ekokardiyografide sağ ventrikül (RV) outflow tract obstrüksiyonu olmadığında sistolik Pulmoner Arter Basıncı (PAP) pik Triküspid Regürgitasyon (TR) velositesi spectral Doppler akım ile ölçülerek ve Bernoulli yöntemiyle ($\text{pressure gradient} = 4 \times \text{velosite}^2$) ile ölçülebilir. mPAP (main pulmoner arter basıncı) pulmoner yetmezlik (PR) ölçülerek ve Bernoulli yöntemi kullanılarak bulunabilir (Rolph ve Cavanaugh, 2022).

Resim 1: Pulmoner hipertansiyonun şematik gösterimleri. Prekapiller pulmoner hipertansiyon, postkapiller pulmoner hipertansiyon ve CTEPH (Kronik Tromboembolik Pulmoner Hipertansiyon)'de yüksek pulmoner arter basıncının başlangıç bölgesinin gösterimi. L.V., sol ventrikül; PH, pulmoner hipertansiyon; R.A., sağ atriyum; R.V., sağ ventrikül (Sysol ve Machado, 2018).



Klinik Bulgular: Öksürük, egzersiz intoleransı, senkop, dispne, letarji, asites, venöz dolgunluk, solunum stresi (panting solunumu), murmur, anormal oskültasyon sesleri

Tanı: Pulmoner hipertansiyon (PH) bir hastalık değil, altta yatan çeşitli hastalıkların neden olduğu hemodinamik ve patofizyolojik bir durumdur. Bu yüzden altta yatan neden anlaşılmalı çalışılmalıdır.

Klinik belirtiler altta yatan hastalık süreciyle ilişkili olabilir ancak PH'li kediler tipik olarak zor nefes alma, uyuşukluk, egzersiz intoleransı, kilo kaybı ve ara sıra öksürük, siyanoz veya senkop ile ortaya çıkabilir.

Fiziksel muayene bulguları spesifik değildir ve genellikle altta yatan hastalık süreci ile ilişkilidir. En çok bildirilen bulgular; kalp üfürümü (genellikle sağ taraflı sistolik olarak not edilir), juguler distansiyon veya nabız ve çatırtı ve/veya hırıltı, taşipne gibi oskültasyon anormallikleridir.

Laboratuvar bulguları açısından, sağdan sola şant veya kronik hipoksiyi gösterebilecek polisitemi değerlendirmesi, endemik bölgelerde kalp kurdu antikor ve antijen testleri, akciğer kurdu enfeksiyonları için fekal Baermann yüzdürme ve mümkünse hipoksiyi değerlendirmek için arteriyel kan gazı analizi (bunu elde etmek bilinçli bir kedide, özellikle de nefes almakta güçlük çeken bir kedide çok zor olsa da - nabız oksimetresi alternatif olarak düşünülebilir) dahil olmak üzere testler yapılabilmektedir. Kedilerde pulmoner hipertansiyonun değerlendirilmesi insanlar ve köpeklerde yapılan çalışmalara göre daha azdır. Kardiyak enzimlerin (NT-proBNP ve kardiyak troponin) bu durumda insanlarda yapılan çalışmalarda artışla ilişkilendirilmiş olsa da kediler için çok az çalışma vardır.

Radyografilerde kardiyomegali, pulmoner infiltratlar, pulmoner arterlerde veya hem pulmoner arterlerde hem de venlerde küntleşme, kıvrılma veya genişleme ve hepatomegali gibi çeşitli anormallikler görülebilir. EKG'de aritmiler görülebilse de bunlar spesifik değildir. Toraks BT özellikle PVOD (pulmoner veno-oklüzif hastalık) ve PKH (pulmoner kapiller hemanjiomatozis) tanısında faydalı olduğu bildirilmiştir. BT değişiklikleri arasında perivasküler nodüler buzlu cam opasifikasyonu, fissür çizgileri ve lobar pulmoner arterlerin genişlemesi yer almaktadır. Buna ek olarak, BT özellikle pulmoner fibrozis şüphesi olan vakalarda faydalı olabilir; bu vakalarda traksiyon bronşektazisi ve bal peteği ile birlikte genel retiküler patern, buzlu cam atenüasyonu veya ek yumuşak doku atenüasyon alanları olan veya olmayan fokal yumuşak doku konsolidasyon alanları bildirilmiştir. Trifazik anjiyografi ile birlikte BT, bir damar tıkanıklığının tespit edilebildiği PTE (pulmoner tromboembolizm)'nin tespitinde de kullanılabilir.

Ekokardiyografi erken tanı testi olarak kullanılabilir ve pulmoner hipertansiyon ile ilişkili klinik bulguları veya hastalık süreçleri olan vakalarda kullanılmaktadır.

Tedavi

Köpeklerde pulmoner hipertansiyonun tedavisine yönelik öneriler arasında PH ile ilişkili ilerleme veya komplikasyon riskini azaltmaya yönelik stratejiler, altta yatan hastalığın tedavisi ve PH'ya yönelik spesifik tedaviler yer almaktadır. İnsanlarda, PH'dan kaynaklanan ilerleme veya komplikasyon riskini azaltmaya yönelik stratejiler arasında kısıtlı egzersiz, yüksek irtifadan ve hava yolculuğundan kaçınma ve zorunlu olmayan anesteziden kaçınma yer almaktadır. Ayrıca östrojen içeren kontraseptiflerden, vazokonstriktörlerden ve beta blokerlerden kaçınılması önerilmektedir. Bundan sonra, tedavi önerileri PH'nin şekline bağlıdır (Rolph ve Cavanaugh, 2022).

Kaynakça:

- Arkadievich O. D. (2024). Retrospective analysis of dogs and cats with a mixed form of pulmonary hypertension and suspected pulmonary capillary hemangiomatosis in comparison to animals with predominance of precapillary pulmonary hypertension. *Open veterinary journal*, 14(5), 1216–1223. <https://doi.org/10.5455/OVJ.2024.v14.i5.17>
- Jaffey, J. A., Williams, K. J., Masseau, I., Krueger, M., & Reinero, C. (2017). Vasoproliferative process resembling pulmonary capillary hemangiomatosis in a cat. *BMC veterinary research*, 13, 1-10.
- Rolph, K. E., & Cavanaugh, S. M. (2022). Feline pulmonary hypertension: are we overlooking an important comorbidity?. *Journal of Feline Medicine and Surgery*, 24(12), e636-e646
- Sysol, J. R., & Machado, R. F. (2018). Classification and pathophysiology of pulmonary hypertension. *Continuing Cardiology Education*, 4(1), 2-12.)
- Vezzosi, T., & Schober, K. E. (2019). Doppler-derived echocardiographic evidence of pulmonary hypertension in cats with left-sided congestive heart failure. *Journal of veterinary cardiology*, 23, 58-68



VETERİNER HEKİM
DİDEM ALGAN

KEDİLERDE SOLUNUM SİSTEMİ PROBLEMLERİNDE GELENEKSEL ÇİN VETERİNER TIBBI VE AKUPUNKTUR

Batı tıbbına göre oldukça farklı bir yaklaşıma sahip olan Geleneksel Çin Veteriner Tıbbına (GÇVT) göre kedi ve köpeklerde solunum sistemi problemlerini anlatmak için bazı kavramlardan bahsetmek ve bunları anlamak gerekir. Ancak bu çok da basit değildir. Bu yazıda bahsedilen kavramlar ve yaklaşımlar batı tıbbı almış olan hepimize garip, ampirik ve bazen gülünç bile gelebilir. Ama unutulmaması gereken nokta, beş bin yıllık bir geçmişe sahip olan Geleneksel Çin Tıbbı (GÇT) deneme ve yanılmalarla günümüze kadar gelmiş, dünya nüfusunun neredeyse çeyreğinin yararlandığı, etkilerinin bilimsel olarak ortaya konduğu bir tıp sistemi olarak karşımızda durduğudur. Özellikle ileri yaş grubunda, kronik hastalıklarda ve kanser tedavilerinde yetersiz kalan Batı tıbbının boşluğunu yan etkiler olmadan doldurmaktadır.

Öncelikle GÇT bir enerji tıbbıdır ve bireysel olarak bu enerjinin dengeli olmasını amaçlar. Kökeni antik Çin felsefesi ve doğa gözlemlerine dayanır. Çin filozofları, doğadaki temel dönüşümleri ve döngüleri inceleyerek 5 element teorisini ortaya koymuşlardır. Bu 5 element, doğadaki temel maddeleri ve dönüşümleri temsil eder. Beş element, evrendeki her şeyin oluşumunu ve değişimini açıklamak için kullanılır.

Beş element (Odun, Ateş, Toprak, Metal, Su), insan ve hayvanların vücudunun ve sağlığının da temelini oluşturur. Vücuttaki organlar, duygular, davranışlar bu beş element ile ilişkilendirilir. Akupunktur kanalları da bu elementlerin Qi olarak isimlendirilen enerjisini bu kanallar boyunca taşır ve dağıtır. Örneğin, Karaciğer Kanalı odun

elementi ile, Kalp Kanalı ateş elementi ile ilişkilendirilir. Hastalıklar, bu elementler arasındaki dengesizlikten kaynaklanır. Akupunktur tedavisinde, hastanın semptomları ve durumu değerlendirilerek hangi elementte dengesizlik olduğu belirlenir. Daha sonra, o elementin ilişkili olduğu akupunktur noktaları uyarılarak dengenin yeniden sağlanması hedeflenir (Şekil 1).

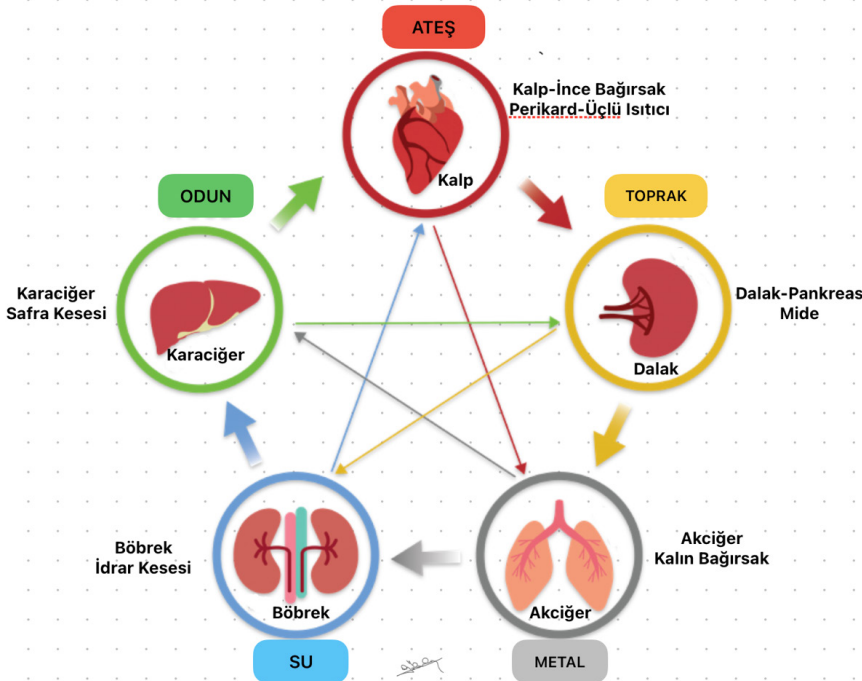
Qi olarak isimlendirilen hayat enerjisi de vücutta birbiriyle bağlantılı olan akupunktur kanallarında hiç durmadan 24 saat dolaşır, bu sirkadiyen saat içerisinde organların faaliyetlerinin üst düzeyde olduğu saat aralıkları vardır. Qi olmadan yaşam olmaz. Vücut fonksiyonları için bu enerji gereklidir. Kan dolaşımı için, solunum için, sindirim için hep Qi gerekir.

Doğuştan ebeveynlerimizden aldığımız ve tükendiği zaman da hayatımızın sona erdiği konjenital bir Qi'ye sahibiz. Bunun yanı sıra her soluk alışımızda, evrenin yaşam gücünü içimize çekeriz. Akciğerlerimize çektiğimiz oksijen "kozmetik" Qi'dir. Ayrıca oksijen ile akciğerler havadan suyu da çeker ve vücudun geri kalanında kullanılmak üzere aşağı yönlendirir.

GÇT'da Akciğerler Metal elementine aittir. Her elementin bir organ çiftini içerir. Bunlar karı-koca olarak bir çifttir. Biri Yang yani erkek, diğeri de Yin yani dişi enerjidir. Akciğer bir Yin organdır ve kocası da yani Yang organ ise Kalın Bağırsak'tır. Akciğerler, Yang partnerleri olan kalın bağırsakla birlikte metal elementi oluşturur. Her iki organ da atık madde salar: karbondioksit ve dışkı. Metal elementi ve Akciğerler GÇT'da Wei Qi diye isimlendirilen vücudun savunması yani immun sistemi ile de ilişkilidir.

Her element bir mevsimle ilişkilidir. Metal ile ilişkilendirilen mevsim sonbahardır ve bu dönemde astım, bronşit veya alerji atakları sık görülür. Akciğerlerin sirkadiyen saat'teki aralığı sabah 3 ile 5 arasındadır, bu saatlerde akciğer sorunları daha da kötüleşebilir.

Beş Element'in destekleyici döngüsünde; sindirim (dalak/pankreas ve mide) Toprak elementi, Metal elementini yani akciğerleri beslerken, akciğerler böbreği yani Su elementini besler. Bu nedenle, sindirim veya böbreklerden su alımındaki zayıflık, kişinin nefes alıp verme yeteneğini de etkileyebilir.



Şekil 1: Beş Element ve Organ Çiftleri

Beş Element kontrol (baskılama) döngüsünde, akciğer (Metal) karaciğeri (Oyun) kontrol eder ve kalp (Ateş) tarafından da kontrol edilir. Bu nedenle, zayıf bir akciğer bu organların işleyişini değiştirebilir.

Akciğerlerle ilişkili duygu kederdir. Aşırı üzüntü veya keder, akciğerlerde dengesizliğe yol açabilir. Sıklıkla, bir insanın veya sevdiği bir hayvanın ölümünden sonra onlarla birlikte olan hayvanın bronşit geçirdiği görülebilmektedir. GÇT’da patojenlere baktığımızda karşımıza Rüzgâr, Sıcak, Soğuk, Nem ve Kuruluk çıkmaktadır. Akciğerler kuru havaya duyarlıdır. Kuru iklimlerde yaşayanlar alerji, bronşit veya astımdan şikayetçi olabilirler. Akciğerler tahriş olduğunda, salgı üretir, elastik yapılarını kaybeder ve hasta düzgün nefes alamaz veya veremez.

Solunum

Solunum, enerji ve bazı araçlar gerektirir. Enerji, akciğer Qi’si, dalak/pankreasın sindirim Qi’si ve böbreğin Yang enerjisi tarafından sağlanır. Araçlar ise akciğer Yin’i tarafından, böbrek Yin’inin de yardımıyla beslenen akciğer dokuları, hava kanalları ve kıkırdak tüpleridir.

Nefes aldığımızda, akciğer Qi’sini aktive ederiz. Akciğer, nefes ve hava nemini almak için genişlerken, nefes alma sonunda böbreğin Yang’ı “yükselir ve tutar” Akciğer Qi’si ile böbrek Yang’ının ortaklığı, vücudumuzdaki hava neminin hareket etmesine yardımcı olur. Dalak/pankreas ve mide’nin sindirim Qi’si de göğüs ve diyafram kaslarının nefes alıp vermesine yakıt sağlar.

Eğer akciğer Qi’si, böbrek Yang’ı veya sindirim Qi’si zayıfsa, hasta özellikle nefes alırken zayıf ve sık soluk alır. Akciğer veya böbrek Yin’i zayıfsa, bu kez de nefes verme bozulur.

Burun ve üst solunum yolu

Neden bazı canlılar sık sık hastalanırken bazıları hiç hasta olmuyor diye merak ederiz. Bunun nedeni, bazı bireylerin güçlü bir Wei Qi’ye sahip olmasıdır. Eğer bir hayvan aşırı egzersiz, yetersiz beslenme veya rüzgârlı ortamlara maruz kalarak zayıflarsa, viral veya bakteriyel patojenlerin vücuda giriş yapması da kaçınılmaz olur. Wei Qi ile vücuda giren patojenlerin mücadelesi, hayvanın hasta olup olmayacağını belirler.

Geleneksel Çin Tıbbında hastanın tanısız değerlendirilmesinde 5 Element dışında bir de “Sekiz Prensip” söz konusudur. Bunlar iç, dış, Yin, Yang, eksiklik, fazlalık, sıcak, soğuk’tur. Bir hayvan hasta olduktan sonra, hastalığa verdiği tepki, onun “Fazla” veya “Eksik” tipte bir yapıya sahip olmasına ve patojenlerin sıcak veya soğuk tipte olmasına bağlıdır. Fazlalık tipteki bireyler hastalığı çabuk atlatırken, eksiklik tipteki bireyler uzun süre rahatsız olabilir.

Rüzgarla taşınan ve Wei Qi’yi etkileyen iki tip patojen vardır: soğuk tip patojen ve sıcak tip patojen. Çinliler bu ani hastalık atakları için “Rüzgâr Soğuğu” veya “Rüzgâr Sı-

cağı” terimlerini kullanır. Çinlilere göre, bireylerin rüzgâr saldırılarına karşı zayıflığı başın arkasında, boynun her iki yanındadır.

“Rüzgâr Soğuğu Saldırısı” soğuk patojen, titreme ile iç soğukluk oluşturur. Hayvan güneşte, ısıtıcının yanında, battaniye altında veya kucağınızda olmak ister. Titremelere ek olarak, halsizlik ve berrak, sulu göz ve/veya burun akıntısı görülür. Hasta genellikle yemek yemeye isteksizdir ve su içmek istemez. Bu sırada hastada hafif baş ağrısı veya kulak ağrısı olabilir.

“Rüzgâr Sıcaklığı Saldırısı” durumunda sıcak patojen ateş yükseltir ve hayvanınız dokunmaya karşı dayanılmaz derecede sıcak, huzursuz ve tedirgin hale gelir. Sizden uzak durmak veya size çok yakın olmak istemeyebilir, çünkü vücut ısınız ona çok fazla gelecektir. Aşırı susuzluk, özellikle soğuk su içme isteği gösterir ve tuvaletteki çok soğuk suyu içmek isteyebilir. İç ısı yükselirken, vücut sıvıları buharlaşır, göz, kulak veya burun çevresinde kızarıklık oluşur. Eğer ağrı varsa, bu ağrı künt değil, keskin ve ani bir ağrı olacaktır.

Tedavide ilk adım, patojenlerin vücuda giriş yaptığı bölgeleri, yani baş arkası ve boyun bölgesinde, “rüzgâr serbest bırakma noktaları” kullanarak bu durumu düzeltmek olacaktır.

Eğer rüzgâr sıcaklığı durumu söz konusuysa, ısıyı gidermek veya soğutmak için ek noktalar kullanılır. Hem rüzgâr sıcaklığı hem de rüzgâr soğuğu saldırılarında, Wei Qi’yi güçlendirmek için temel bağışıklık için akupunktur noktaları tedaviye dahil edilir.

Bronşit

Bronşit atakları genellikle rüzgâr ısısı durumundan kaynaklanır. Akciğerlerin bu saldırıya yanıtı, mukusun kalınlaşması sarı veya yeşil renge dönüşmesidir. Bu mukus, normal akciğer sıvılarının yerini alır. Çok fazla mukus görmek olağandışıdır.

Köpekler ve kediler öksürdüklerinde, genellikle onu yutmaya eğilimli oldukları için duyarız. Genellikle hırıltılı nefes alma veya öksürük fark ederiz. Solunum güçlükleri hayati tehlike oluşturabildiği için mutlaka çabuk müdahale edilmelidir. Öncelikle hasta yeterli oksijen almalı ve hastanın durumu stabil olduktan sonra tedaviye başlanmalıdır.

Bronşit tedavisi için akupunktur noktaları akut bronşitte, akciğerlerden ısıyı gidermeye, öksürüğü durdurmaya ve rüzgâr istilasını hafifletmeye yönelik seçilir. Örneğin, Akciğer (AK) 5 olarak bilinen nokta, akciğerlerden ısıyı giderir ve öksürüğü durdurur. Akciğer (AK) 7 olarak bilinen nokta, akciğerlerin soğutma sıvısını yani Akciğer Yin’ini destekler. AK- 5 ile, rüzgâr istilası öksürüğündeki balgamı gidermek için kullanılır (Şekil 2). Yöneten Damar (YD) 14 noktası ise rüzgâr istilasını giderir. Eğer hava yolunda mukus fazla ise, mukus çıkarılmaya çalışılır ve tahriş olmuş

mukoz membranlara rahatlatıcı etki sağlamak için çeşitli bitkisel destekler de kullanılabilir.

Astım

Bazı hayvanlar yüzlek bir solunum tipi ile doğar. Bazıları da genç yaşta hafif bir üst solunum yolu sorunundan sonra bunu edinir. Diğerleri ise ciddi bir akciğer enfeksiyonundan sonra ilerleyen süreçte edinebilir. Egzersiz sırasında nefes darlığı ile yüzlek solunum, Akciğer Qi eksikliğinin bir belirtisidir. Qi eksiklikleri neredeyse her zaman egzersiz veya stres sonrasında daha kötüleşir. Ancak bunun yanında, eğer bir hayvan zayıf Qi'ye yatkınsa, diğer belirtileri de gösterecektir, örneğin sindirim güçlüğü, halsizlik, kısık sesle havlama veya miyavlama gibi. Durumun ciddiyetine bağlı olarak, hayvanın zayıf ve kronik bir öksürüğü de olabilir.



Şekil 2: Akciğer 5 ve 7 akupunktur noktaları

Zayıf Qi, böbrekle ilişkili olarak vücut sıcaklığını, ısınmayı veya Yin enerjisini de etkiler. Böbrek Yang'ı düşükse bu durum genellikle alerjiler ve karmaşık akciğer sorunları ile Akciğer Eksikliğine eşlik eder ve aşırı nemin akciğerlerde birikmesine neden olur. Köpek veya kedide, aşırı nemli solunum veya öksürük meydana gelir.

Astım iki şekilde görülebilir. Biri kuru astmatik solunuma neden olan Yin sıvı eksikliğinden, diğeri de nemli astmatik solunuma neden olan Qi ve Yin ısınma eksikliğinden kaynaklanabilir. Bireyin yatkınlığı, hangi durumun gelişeceğini belirler. Eğer Yin zayıfsa, hayvan huzursuz, susuz, kolayca aşırı ısınır, serin yerler arar ve dili kırmızı görünür. Eğer Yin ve Qi zayıfsa, hayvan yorgun, soğuk, tembeldir, susuzluğu yoktur, sıcak yerler arar ve dili solgun renktedir.

Alerjiler ve karmaşık Akciğer sorunları

Akciğer dengesizlikleri sindirim sistemi veya dalak Qi probleminden kaynaklanabilir. Kronik alerjik bronşit veya astımı olan kediler genellikle büyük, ağır ve kilolu olurlar. Polenlere karşı alerjileri vardır ve bu da gözlerde sulanma ve hapşirmaya neden olur. Ayrıca besin alerjileri de vardır. Gevşek, sulu defekasyon ve hırıltılı solunum görülür. Ayrıca sık idrara çıkma ile karakterize idrar kesesi problemleri de yaşayabilirler. Bu kedilerde aslında problem sindirim sisteminde başlar. Bunun yanında kronik durumlarda karaciğer de etkilenir. Bu kediler öksürdüğünde, az miktarda köpüklü, beyaz mukus veya balgam çıkarırlar. Ancak balgamın çoğu akciğerde kalır ve çok zorlu bir solunum ortaya çıkar.

Yaşlılarda Solunum problemleri

Kedi ve köpekler yaşlandıkça, kalıtsal Qi ve kan depola-

rını tüketirler. Solunum yolları esnekliğini yitirir ve dayanıksız hale gelir. Dalak Qi'si tarafından desteklenen kaslar zayıflayabilir, diyaframın işlevi bozulabilir.

Özellikle yaşlı köpekler, dinlenirken bile nefes nefese kalmaya başlarlar. Kolay yorulur, öksürmeseler de her egzersizde hırıltılı bir nefes izlenir. Batı tıbbında bu kronik obstrüktif akciğer hastalığıdır. Kronik bronşit, alerjik astım, amfizem gibi hava yollarındaki kıkırdak kalınlaşmasıyla seyreden durumları içerir.

Bu durumlar akciğerlerin esnekliğini ve oksijen değişimini azaltır. Kronik obstrüktif akciğer hastalığı yerleşince, Batı tıbbında gerçek bir tedavi yoktur.

Tam bir gençleştirme yapamayız ama GÇT, semptomları hafifletmede ve kalan Qi'yi güçlendirmede yardımcı olabilir. Kronik obstrüktif akciğer hastalığı, akciğer dengesizlikleri listesindeki hasta kalıplarına girer. Uzun süreli seyri nedeniyle, böbrek ve dalak da etkilenebilir, göğüste tıkanıklık oluşturur ve tüm semptomları kötüleştirir.

Karmaşık doğası ve her bireyin özgünlüğü nedeniyle kedi ve köpeklerde semptomların iyi ayırt edebilmesi gerekir. Çünkü GÇVT'da hastalık değil, hasta tedavi edilir. Her birey ayrıntılı değerlendirilerek hangi hastalık kalıbında ya da sendromunda ise bu tespit edilmelidir. Aşağıda görebileceğiniz gibi farklı sendromlar arasında ayırım yapmanız ve buna göre tedavi etmeniz gerekecektir. Bu ayırımı yapabilmek için temel belirtiler şunlardır:

- **Akciğer ve Böbrek Yin Eksikliği:** Kuru, öksürükle gelen hırıltı veya kuru hırıltı; aşırı su tüketimi, huzursuzluk; kırmızımsı dil.
- **Akciğer Qi ve Böbrek Yang Eksikliği:** Sığ solunum; nemli hırıltı, güçsüz arka bacaklar; su tüketiminde azalma.
- **Akciğer Qi, Dalak ve Böbrek Yang Eksikliği:** Öksürükle birlikte az balgam çıkarma; soğuk vücut, sıcak yerleri tercih etme; tüm semptomlar kötüleşir.

İşte hastamız yukarıda saydığımız temel kalıplardan hangisine sahipse buna uygun akupunktur noktaları ve bitkisel formüller seçilerek tedaviye başlanır. Bunun yanında GÇVT prensiplerine göre hastamıza uygun bir diyet programı ile tedaviyi desteklemek oldukça faydalı olacaktır.

Sonuç olarak GÇVT, kedi ve köpeklerde özellikle ileri yaşlı, kronik solunum sistemi problemi olan hastaların tedavisinde başarılı bir şekilde kullanılabilir. Ayrıca akut problemlerde de Batı tıbbi ile kombine edilebilir ve böylelikle uzun süreli ilaç kullanımını ve buna bağlı yan etkileri azaltabilir.



DOÇ DR.
E. GÜÇLÜ GÜLANBER



KEDİLERİN TORAKS ULTRASONOGRAFİSİNE BAKIŞ

Toraks ultrasonografisi (USG) solunum sistemi ile alakalı çalışan doktorların sık kullandığı yöntemlerden biri olmasına rağmen veteriner hekimliği alanında genelde acil vakalarda kullanım alanı bulmuştur (Lin ve ark., 2020). Genelde toraks USG'si denilince hekimliğimiz alanında insanların aklına ekokardiyografi gelmektedir. Bu konuyu abdominal USG ya da ekokardiyografi ile kıyaslayacak olursak sınırlı sayıda çalışma bulunmaktadır. Bunun en önemli nedenlerinden bir tanesi özellikle kostalar nedeniyle küçük vücut yapısına sahip hayvanlarda bölgeye ulaşmanın zor oluşu ve akciğerin hava ile dolu olması nedeniyle görüntüleme şekillenene problemlerdir (Reichle ve Wisner, 2000; Tidwell, 1998). Buna ek olarak hayvanlardaki obezite, görüntü alınmasını oldukça güçleştirmektedir. Ancak son yıllarda kalp dışındaki diğer toraks organlarının da görüntülenmesi ile alakalı yayınlarda hekimliğimiz alanında da artışlar görülmeye başlanmıştır (Reichle ve Wisner, 2000).

Toraksın görüntülenmesinde bilgisayarlı tomografi (BT) taraması lezyonlar ile çevre yapılar arasındaki anatomik ilişkinin açıklığa kavuşturulmasına yardımcı olabilmese rağmen, yüksek maliyeti ve hastalarda genel anesteziye sıklıkla ihtiyaç duyulması kullanımını sınırlayabilir (Lin ve ark., 2020). Toraks USG'si invazif olmayan, hızlı uygulanabilen ve anestezi gerektirmeyen güvenilir görüntülü inceleme yöntemlerinden bir tanesidir (Tidwell, 1998). Bu nedenle özellikleri iyi anlaşılabilirliğinde klinik pratikte daha sık ve kolay olarak kullanılıp vakaların ayırıcı tanısında bizlere yardımcı olabilmektedir.

Endikasyonları

Toraks USG'si, akciğer ve plevra yapıları ile hastalıkları hakkında değerli bilgiler verirken akciğerin hacim durumunu değerlendirme olanağı sağlamaktadır (Chichara ve ark., 2016).

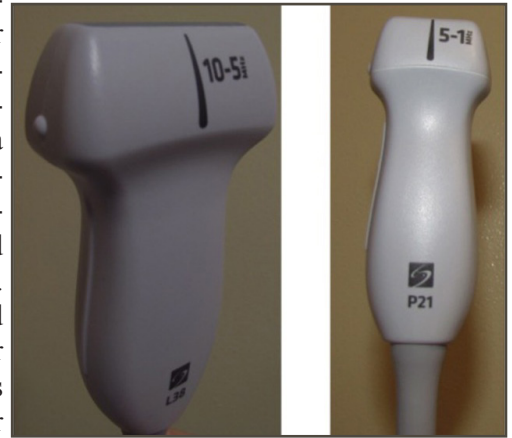Uygulama Yolu

Toraks USG'si genelde laterale yatırılmış hayvanlarda yapılır. Ancak solunum güçlüğü yaşayan hayvanlarda, hayvanlar her zaman yan yatışı tolere edemeyecekleri için sternal pozisyonda yada ayakta iken de inceleme yapılabilmektedir (Chichara ve ark., 2016; Tidwell, 1998). İncelemenin sağ taraftan mı yoksa soldan mı yapılacağına önceden çekilmiş olan radyografi görüntülerine bakılarak karar verilir. Eğer hayvanda şiddetli dispne bulunuyorsa o zaman USG öncesinde hastanın stabilize edilmesi önemlidir (Tidwell, 1998).

Genelde 5-10 MHz gibi yüksek frekansa sahip mikrokonveks problar yeterli penetrasyonu sağlayabilmek amacıyla tercih edilir. Bunun nedeni, toraks incelemelerinde kostalar arası pencere kullanıldığında kostalardan kaynaklanan girişimi en aza indirmek içindir. Hayvanın tüyleri tıraş edildikten sonra alkol ve akustik jel uygulanarak prob ve

deri yüzeyi arasında daha iyi bir temas yüzeyi sağlanarak incelemeye başlanır. Prob kostalar arasında yerleştirilerek görüntüleme yapılabilir (Reichle ve Wisner, 2000). Ekokardiyografide kullanılan görüntüleme pencereleri toraks USG'sinde de kullanılabilir. Probla bölgenin tamamı kranialden kaudale ve dorsalden ventrale metodik olarak taranır (Tidwell, 1998). En az dört tarama çizgisi yapılması iyi olur. Bu tarama çizgilerinin yeri; orta klaviküler, ön aksiller, orta aksiller ve arka aksiller bölgeleridir ancak mümkün olduğunca daha fazla alan incelenmelidir. Bunun nedeni çeşitli ultrason düzlemlerini inceleyerek toraksın üç boyutlu bir modelini geliştirerek lezyonları bulmaktır (Chichara ve ark., 2016). Lezyonların bulunduğu yerlerin daha kolay bulunabilmesi açısından öncesinde bir toraks radyografisi alınması faydalıdır (Tidwell, 1998).

B-mod kullanılarak akciğer ve plevra yapıları değerlendirilirken, plevra hareketinin değerlendirilmesinde M-mod kullanılır. Doppler mod ile incelemeler şimdilik toraks USG'sinde yer



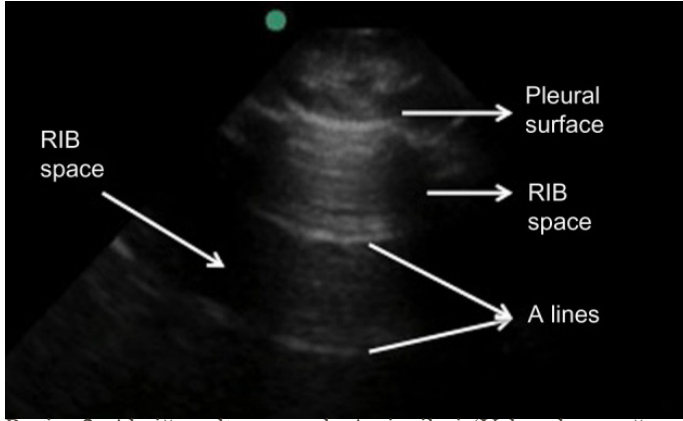
Resim 1: Solda yüksek frekanslı lineer prob; (Chichara ve ark., 2016) sağda faz dizi (phased array) prob gösterilmektedir (Chichara ve ark., 2016).

Görüntüleme

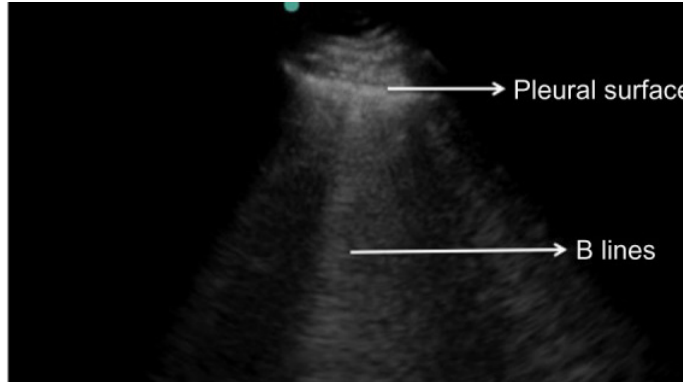
Plevral çizgiyi incelemek için ultrason makinesinde derinlik ve kazanç azaltılmalıdır. Normal olarak havalandırılmış bir akciğerde, plevral çizgiyi temsil eden parlak, titrek ekojenik doğrusal bir yapı görülmelidir (Chichara ve ark., 2016).

Sağlıklı bir hayvanda normal havalandırılmış bir akciğerde A-çizgisi deseni olarak bilinen bir reverberasyon artefaktı (çoklu yankılanma) görülmektedir. Ön göğüs üzerinde bilateral olarak A-çizgisi baskın bir desenin varlığı, < 18 mmHg'lik bir pulmoner kılcal kama basıncını (PKKB) gösterdiği tespit edildiğinden kardiyojenik pulmoner ödem olmadığını düşündürmektedir. Yükselen PKKB, B-çizgileri olarak bilinen başka bir ultrason artefaktı üretir. Bunlara kuyruklu yıldız artefaktları da denir ve bu, alveolar-interstisyel sendromun varlığını gösterir (Chichara ve ark., 2016; Tidwell, 1998). Tek USG görüntüleme sahasında birkaç B-çizgi deseninin görüntülenmesi normalken bunun sayısı üçün üstünü bulduğunda toraks içerisinde problem var demektir. Bu durum alveolar interstisyel sendrom olarak isimlendirilir ve interstisyel akciğer hastalığını ya da enfeksiyöz etiyoloji gösteren bulgular arasındadır. Akciğer

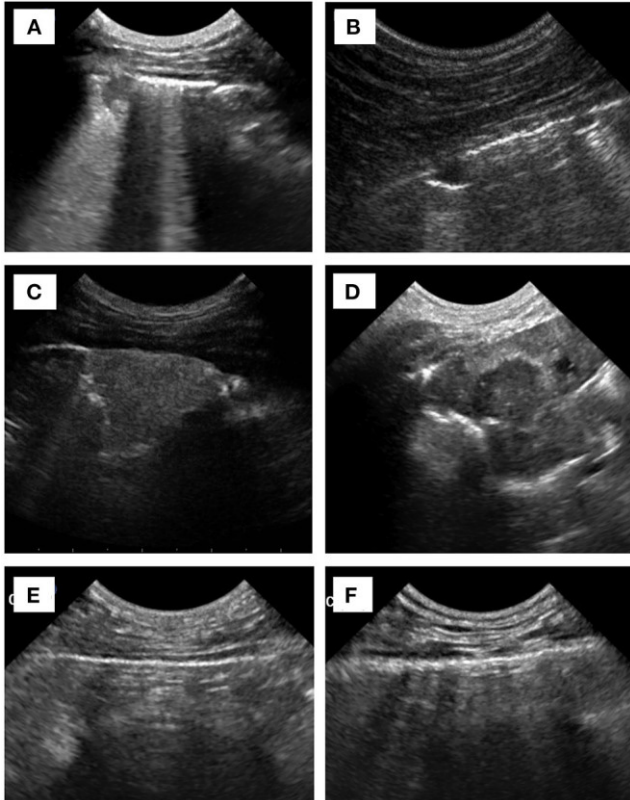
roketleri terimi, tek bir tarama alanında yaygın B çizgileri görüldüğünde kullanılır. B çizgileri plevral çizgide başlamalı, plevral çizgiyle birlikte hareket etmeli, ekranın kenarına kadar inmeli, hiperekoik görünmeli ve A çizgilerini silmelidir (Chichara ve ark., 2016).



Resim 2: Akciğer ultrasonunda A çizgileri (Yukarıdan aşağıya: Plevral yüzey, kaburga aralığı, A çizgileri) (Chichara ve ark., 2016).



Resim 3: Akciğer ultrasonunda B çizgileri (Yukarıdan aşağıya: Plevral yüzey, B çizgileri) (Chichara ve ark., 2016).



Resim 4: (A) Fokal konsolidasyon. (B) Nodüler benzeri lezyon. (C) Konsolidasyon ile homojenite. (D) Heterojenite. (E) Normal plevra. (F) Kalınlaşmış/düzensiz plevra. (Lin ve ark., 2020).

Akciğerde şekillenen konsolidasyon görüntüsü de veteriner hekime değerli bilgiler verebilmektedir. Bu durumda akciğerler USG'de doku yoğunluğunda artış şekillenmekte ve karaciğer gibi görünmektedir. Toraks ultrasonografisi kullanılarak detaylı ve metodolojik olarak yapılan incelemelerde bu lezyonlar rahatlıkla fark edilebilir (Lin ve ark., 2020).

Toraks ultrasonografisinde en sık ayna artefaktı görülmektedir. Bu artefakt özellikle diyaframa yakın bölgelerde yapılan görüntülemeler esnasında karşımıza çıkmaktadır. Dalgaların düz bir çizgide hareket ettiğini varsayan ultrason, yansıtıcı yüzeyin diğer tarafında gerçek bir nesneyi taklit eden sanal bir nesne yaratır. Örneğin, bu, diyaframın sağ tarafında karaciğerin ayna görüntüsünü yaratır. Ayna görüntüsü genellikle orijinal yapıdan daha hipoekoik ve bulanıktır (Chichara ve ark., 2016).

Lin ve ark.'larının 2020 yılında 46 kedi ve 19 köpek üzerinde yaptıkları bir çalışmada, "Nodüler/kitle benzeri lezyon" ve "heterojeniteli konsolide lezyon" varlığının tümörü tahmin edebileceğini bildirmiştir. Aynı çalışmada bütün toraksın dikkatli taramasından sonra "konsolidasyon"un varlığı ve "nodüler/kitle benzeri lezyonun negatif bulgusu" pnömoni tanısını tahmin etmeye yardımcı olduğu saptanmıştır.

Kuyruklu yıldız artefaktları, konsolidasyon ve kalınlaşmış/düzensiz plevra gibi yaygın bulgular bir tanıya karar verebilmek için her zaman yeterli olmayabilir. Bunun yanında toraks USG'si ile incelenen her vakada anamnez, klinik muayene, kan tahlillerinin ve radyolojik görüntülerin de beraber değerlendirilmesi gerekmektedir. Ancak kesin tanı yalnızca sonografik görünüme dayandırılmazsa da göğüs ultrasonografisindeki bazı özellikler etiyojolojiyi tahmin etmeye yardımcı olabilir (Lin ve ark., 2020).

Kaynakça

- Chichra A, Makaryus M, Chaudhri P, Narasimhan M. Ultrasound for the Pulmonary Consultant. *Clinical Medicine Insights: Circulatory, Respiratory and Pulmonary Medicine*. 2016;10. doi:10.4137/CCRPM.S33382
- Lin, CH., Lo, PY., Lam, MC., Wu, HD. (2020). Usefulness of Chest Ultrasonography in Predicting Diagnosis in Non-emergency Small Animal Patients With Lung Parenchymal and Pleural Disease. *Frontiers in veterinary science*, 7
- Reichle, JK., Wisner, ER. (2000). Non-cardiac thoracic ultrasound in 75 feline and canine patients. *Veterinary Radiology & Ultrasound*, 41: 154-162.
- Tidwell, AS. (1998). Ultrasonography of the Thorax (Excluding the Heart). *Veterinary Clinics of North America: Small Animal Practice*, 28(4), 993-1015.



DOÇ. DR.
LORA KOENHEMSİ

PERFORMANS'TA KHEDİ

Veteriner sađlığı sektöründe köklü bir geçmişı olan Performans Dergileri'nin 265-266. sayılarında son kongremiz olan PisikoCat'e ayrılan sayfalara gidiyoruz: Dergi sahibi ve Yazı İşleri Müdürü Aslan Sarızeybek'in dernek başkanı Doç. Dr. Mustafa Aktaş ile gerçekleştirdiđi röportajı sizlerle paylaşmaktan büyük mutluluk duyuyoruz:

“Aslan Sarızeybek: Kedi Hekimliği Derneđi ne zaman kuruldu?

Doç. Dr. Mustafa Aktaş: Aslında aklımızda hiç böyle bir fikir yoktu. Bir firma beni Malta'daki bir kongreye davet etmişti. Orada çok enteresan bir sahne yaşadım. 2 bin kişinin katıldığı bir kongrede, ortopedi alanında iki tane dünyaca ünlü sunucu vardı. Konuşmacılara salondan bir soru geldi, o iki sunum yapan dünyaca ünlü hocalar birbirlerine bakıp güldüler. Soru sorana dönüp “Biz bilmiyoruz, siz biliyor musunuz?” dediler. O zaman kedi hekimliğinin ne kadar daha yeni olduğunu keşfettim. Yıl 2017 idi. Döner dönmez meslektaşlarımıza “Kedi Hekimliği Derneđi kuruyoruz” dedim. Türkiye’de o kadar çok bilinmez vardı ki bunun içine ben de dahilim, bir şeyler öğrenmemiz ve öğretmemiz gerektiđini anlamıştım. Kuruluş hikayemiz böyle oldu, amacımız da birlikte öğrenmek ve öğretmek oldu. Bir grup oluşturarak Kedi Hekimliği Derneđi’ni kurmuş olduk ve 2018’den beri de görev yapıyoruz.



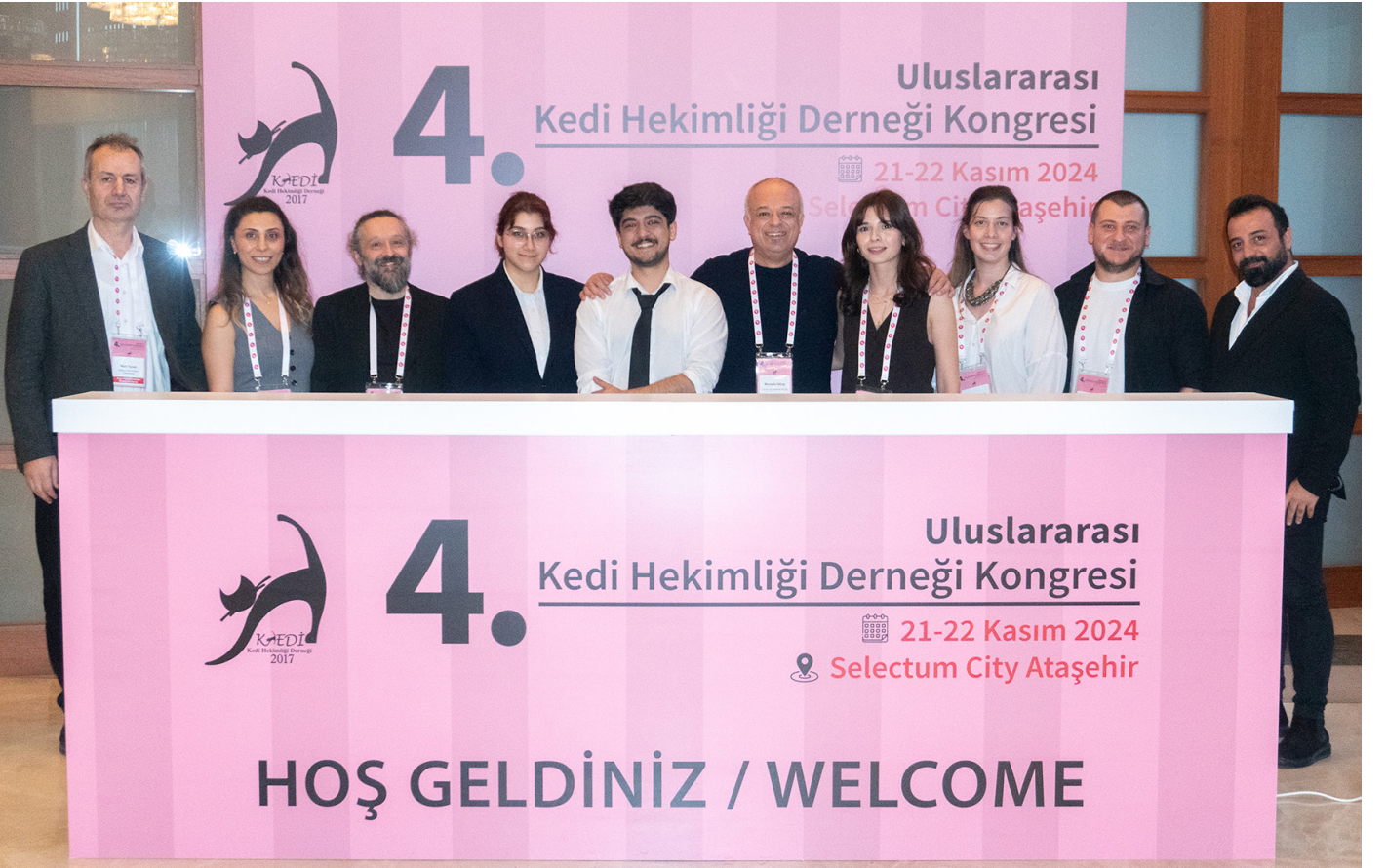Performans Dergileri izniyle



Performans Dergileri izniyle



Performans Dergileri izniyle



Performans Dergileri izniyle

Aslan Sarızeybek: Dünyada kedi hekimliği dernekleri hakkında bilgi verir misiniz?

Doç. Dr. Mustafa Aktaş: Amerika'da "American Association of Feline Practitioners" (AAFP) Birliği Avrupa'da çok ünlü olan International Society of Feline Medicine (ISFM) var. Biz de ISFM'e birinci yılımızda hemen üye olduk. Onlarla birlikte adım atmaya başladık ama ülkemizde işler o kadar kolay gitmiyor. Çünkü onların bir projesi var uzun yıllardır bu işi yapıyorlar. Biz biraz sancılı bir dönem geçiriyoruz ama yavaş yavaş adapte oluyor klinisyenler kedi hekimliğine. Çünkü çok farklı bir bakış açısı gerekiyor. Kedi hekimliği çok farklı bir dünya.

Aslan Sarızeybek: Veteriner kliniklerde bir uzmanlaşmaya neden olabilir mi?

Doç. Dr. Mustafa Aktaş: Bundan 5 yıl sonra, 10 yıl sonra Türkiye'de sadece kedi hekimliği yapan kliniklerimizin olduğunu göreceğiz. Bugün birkaç olan sayı çoğalacak ve büyük bir patlama yapacak. Çünkü bunu ayırmak zorunda olduğumuzu anladık. Aynı insan hekimliğinde olduğu gibi nasıl gözü kulağı vb gibi ayırım varsa veteriner klinikleri de bunu yapmak zorunda olacak çünkü türler arasında inanılmaz farklar var.

Aslan Sarızeybek: Kongrelerinizin bu sene dördüncüsünü yapıyorsunuz ve her kongrede belirli bir tema seçiyorsunuz. Bu çok özel bir durum. Bu sene PisikiCat adında bir kongre düzenlediniz. Çok iddialı bir konuydu. Aldığınız geri dönüşler nasıl oldu? Seneye hangi temayı işleyeceğinizi belirlediniz mi?

Doç. Dr. Mustafa Aktaş: Evet çok cesur bir karar olduğunu bize de söylediler. Hatta "deli misiniz?" diyenler oldu. Biz de "Deliyiz" dedik, madem ki öyleyiz "PisikiCat'i yapalım dedik ve deliler olarak bu kongreyi düzenledik. Seneye düzenleyeceğimiz kongrenin konusunu şimdiden belirledik ve "CatWalk" ismini koyduk. "CatWalk" yürüten kedilerimizin bütün nörolojik, sinirsel sorunlarla ortopedik sorunlarını birleştirecek bir kongre yaratmak istiyoruz. Birçok meslektaşımızdan ve sponsorlarımızdan oldukça pozitif dönüş alıyoruz. İnsanlar CatWalk temasını gördüler ve bayıldılar bu isme. Bize de cesaret veriyor. Çok hoş bir atmosfer olacağını düşünüyoruz. Bakalım yaratıcılık ve tabii ki sponsor destekleriyle nereye kadar götüreceğimizi hep birlikte göreceğiz.

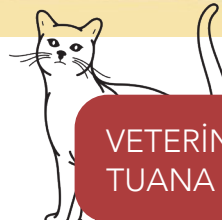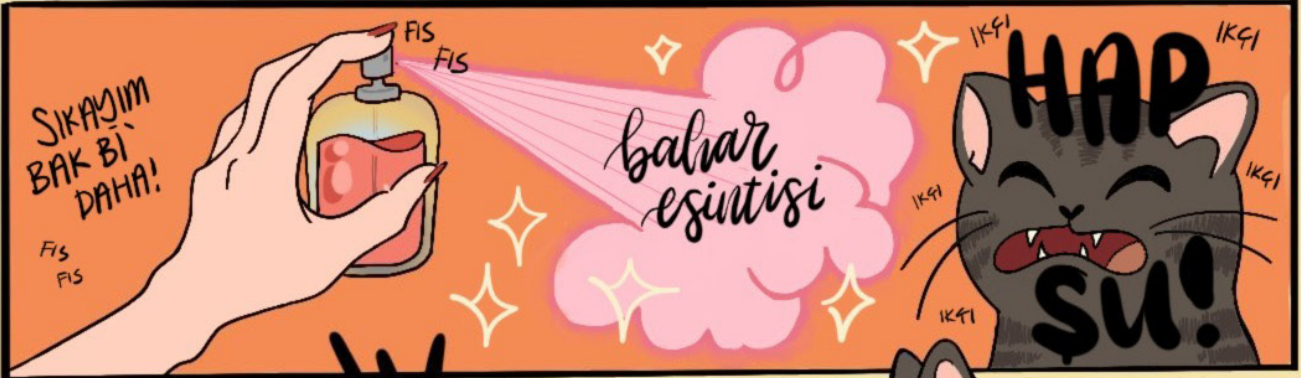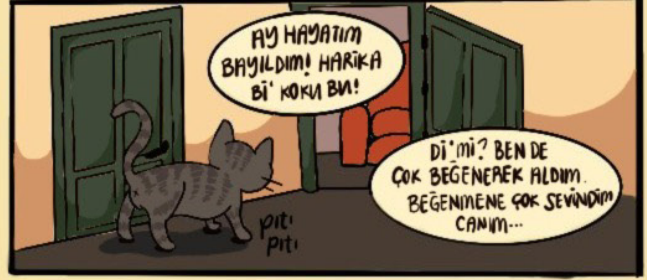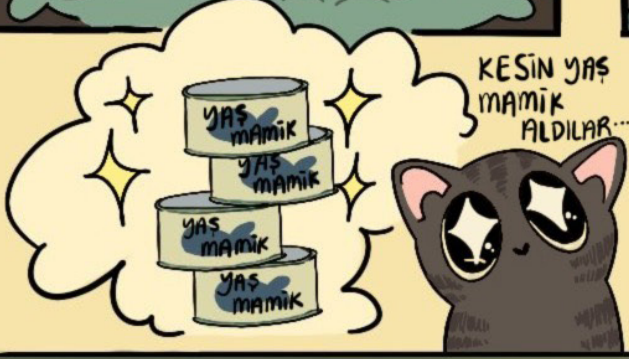Aslan Sarızeybek: Veteriner hekimlere nasıl bir mesaj vermek istersiniz?

Doç. Dr. Mustafa Aktaş: Evet, çok önemli bir mesaj vermek isterim. Lütfen katılımcı olunlar, önceden kayıt olunlar. Kongremize destek versinler. Kedi hekimliğinin gelecekte ne kadar önemli olacağını ve çoğalacağından bahsederken şimdiden bu bilimsel kongrelerimizde yer almaları önem arz ediyor. Bizler ekip olarak çok yoruluyoruz ama bir hedefimiz var. Bu hedefte birlikte olmak istiyoruz. İki yıldır bizimle olan ve basın desteği veren şahsınızda Performans Dergisi'ne de teşekkür ederim. İki yıldır yan yanayız bundan dolayı da çok mutluyuz. "


Kaynak: Sarızeybek A. (2024) Uluslararası KHEDİ KONGRESİ : PisikiCat, Hayvancılıkta Performans Dergisi (265-266) ss: 32-33



Performans Dergileri izniyle



VETERİNER FAKÜLTESİ ÖĞR.
TUANA ÇORUH



5. ULUSLARARASI KEDI HEKİMLİĞİ DERNEĞİ KONGRESİ

9-10 Ekim 2025
Renaissance Polat İstanbul Hotel
www.khedikongre.com

CATWALK

LOKOMOTOR SİSTEM HASTALIKLARI

